ROYAL LONDON
OPHTHALMIC
HOSPITAL

EINBLICKE

IN DIE

EMBRYONALE ANATOMIE UND ENTWICKLUNG

DES

MENSCHENAUGES.

NACH EIGENEN PRÄPARATEN DARGESTELLT

VON

PROF. DR. O. LANGE,
AUGENARZT DES HERZOGLICHEN KRANKENHAUSES ZU BRAUNSCHWEIG.

MIT EINEM ATLAS VON 33 TAFELN.

WIESBADEN.
VERLAG VON J. F. BERGMANN.
1908.

280939417X

No. 966/H

J229

40



THE INSTITUTE OF OPHTHALMOLOGY
LONDON

EX LIBRIS

OPHTHALMOLOGY HC401 LANGE [1]

EINBLICKE

IN DIE

EMBRYONALE ANATOMIE UND ENTWICKLUNG

DES

MENSCHENAUGES.

Digitized by the Internet Archive
in 2014

https://archive.org/details/b21287144

EINBLICKE

IN DIE

EMBRYONALE ANATOMIE UND ENTWICKLUNG

DES

MENSCHENAUGES.

NACH EIGENEN PRÄPARATEN DARGESTELLT

VON

PROF. DR. O. LANGE,
AUGENARZT DES HERZOGLICHEN KRANKENHAUSES ZU BRAUNSCHWEIG.

MIT EINEM ATLAS VON 33 TAFELN.

WIESBADEN.
VERLAG VON J. F. BERGMANN.
1908.

Alle Rechte vorbehalten.

Druck der Kgl. Universitätsdruckerei von H. Stürtz, Würzburg.

109463

GEWIDMET

DEM ANDENKEN MEINES UNVERGESSLICHEN FREUNDES

DR. THEODOR VON SCHRÖDER,

DIREKTOR DER ST. PETERSBURGER AUGENHEILANSTALT.

Mir dessen voll bewusst, dass unsere bisherigen Kenntnisse der embryonalen Entwicklung des menschlichen Auges in erster Linie wohl infolge des so schwer sich zu verschaffenden brauchbaren Untersuchungsmaterials noch zahlreiche Lücken und noch viele nicht sichergestellte, strittige Punkte aufweisen, will ich doch, an der Hand einer grösseren Reihe, den verschiedensten Entwicklungsstadien angehörenden, menschlichen Embryonen von mir entnommener Präparate, es versuchen, die Entwicklung des Menschenauges zur Darstellung zu bringen, wobei ich gleich von vornherein darauf aufmerksam machen muss, dass es mir leider nicht möglich war, dabei ausschliesslich ganz tadellos erhaltene Objekte zu benutzen. Ich musste mich damit begnügen das Brauchbare zu verwerten, wo ich es fand, wodurch einzelne, besonders den frühen Entwicklungsstadien entnommene Bilder nicht in allen ihren Teilen gleichwertig ausgefallen sind. Wie alle anderen Bearbeiter des vorliegenden Gegenstandes habe auch ich beim Studium der frühesten Entwicklungsstufen des Auges zu tierischen Embryonen greifen müssen, was, da bekanntlich gerade diese bei den verschiedenen Wirbeltieren bis herauf zum Menschen, wenn auch keine vollkommene Übereinstimmung, so doch eine grosse Ähnlichkeit zeigen, als fast vollgültiger Ersatz für das nicht zu beschaffende menschliche Material von der Wissenschaft als durchaus zulässig anerkannt wird. — Die weitere Entwicklung des Auges, vom Stadium der jetzt mit dem Namen des Augenbechers belegten früheren sogen. sekundären Augenblase an, war ich in der Lage ausschliesslich an menschlichen Embryonen zu studieren und spreche hierfür meinen Braunschweiger Kollegen und Freunden den Herren Doktoren Türstig, Krukenberg, Wiebrecht, Fürbringer, Happach, Brink und Deicke, und meinem Bruder Prof. Jérôme Lange in Leipzig, die in liebenswürdiger Weise mir, soweit es ihnen möglich war, dieses kostbare Material haben zukommen lassen, meinen verbindlichsten, herzlichsten Dank aus. Desgleichen

bin ich der rühmlichst bekannten optischen Firma v. Voigtländer & S. in Braunschweig, und besonders deren Leitern der mikrophotographischen Abteilung, den Herren Erich Höfer und Dr. E. Madelung, ersterer für die Erlaubnis ihre schöne mikrophotographische Einrichtung benutzen zu dürfen, den beiden genannten Herren für die grosse Liebenswürdigkeit und Unermüdlichkeit, mit der sie sich der zeitraubenden mikrophotographischen Wiedergabe meiner Präparate unterzogen haben, zu grösstem Danke verpflichtet.

Schliesslich sage ich noch meinen verbindlichsten Dank der Verlagshandlung von J. F. Bergmann für das schöne Gewand, das sie meiner Arbeit umgelegt hat, und der Firma J. B. Obernetter in München für die tadellose, künstlerische Reproduktion meiner Präparate.

Es lag nicht in meiner Absicht mit der vorliegenden Arbeit eine detaillierte, alle Entwicklungsvorgänge in gleich eingehender Weise schildernde Abhandlung der Embryologie des menschlichen Auges zu schreiben. Die neueste Auflage (1906) des Lehrbuches der Entwicklungsgeschichte des Menschen und der Wirbeltiere von Osc. Hertwig (Literatur), die Abhandlung von Froriep in dem von Hertwig herausgegebenen grossen Sammelwerke der vergleichenden und experimentellen Entwicklungslehre der Wirbeltiere (Literatur), die Arbeit von Nussbaum in der zweiten Auflage des Handbuchs der gesamten Augenheilkunde von Graefe und Saemisch (Literatur), der sehr interessante Aufsatz von Keibel im Juli-August-Heft 1906 der klinischen Monatsblätter für Augenheilkunde, die älteren umfassenden Arbeiten von K. E. v. Baer, Lieberkühn, Remak, Schöler, Waldeyer, Koelliker, Kessler, His u. a., die vielen neueren Spezialarbeiten, unter denen ich hier nur die von Tornatola, v. Lenhossék, Rabl, v. Szily, v. Koelliker und Wolfrum herausgreifen möchte, enthalten alles bisher Sichergestellte in vortrefflicher Darstellung. Vielmehr möchte ich die folgenden Blätter, bei dem immerhin auffälligen Mangel an guten Illustrationen des sich entwickelnden menschlichen Auges, als eine vielleicht nicht ganz unwillkommene Ergänzung der bisherigen Arbeiten betrachtet wissen und glaube, dass dieselben, bei ihrer absoluten Naturtreue, diesen bescheidenen Zweck zu erfüllen imstande sein werden.

Die Entdeckung von K. E. v. Baer (1828), dass beim Hühnchen die Entwicklung der Augen nach Verschluss des Kopfteils der Medullarplatte mit einer beiderseitigen seitlichen Ausstülpung des Vorderhirnbläschens, den sogen. primären Augenblasen ihren Anfang nimmt, ist, nachdem schon Koelliker auf pag. 508 der zweiten Auflage seiner Entwicklungsgeschichte des Menschen und der höheren Tiere (1879), beim Kaninchen die Augenblasen anfänglich an der oberen Seite als ganz offen beschrieben hatte, durch J. W. Wyhe bei seinen Studien über die Entwicklung des Selachierkopfes (1883) dahin erweitert worden, dass wir nunmehr mit Heape, Hoffmann, Kupffer, Nussbaum, Froriep, Keibel u. a. es als sichergestellt ansehen dürfen, dass die erste Anlage des Wirbeltierauges, d. h. des lichtempfindenden Apparates desselben, vom Amphioxus an aufwärts gerechnet, in je einer zu beiden Seiten der noch offenen Kopfmedullarrinne liegenden Einbuchtung der Medullarplatte, den sogen. Augengruben ihren Ursprung nimmt, somit sich von vornherein als integrierender Teil des Zentralnervensystems, in specie des Gehirns, zu erkennen gibt. Hierdurch unterscheidet sich die Augenanlage der Wirbeltiere von der der Wirbellosen, deren im einzelnen so verschieden gebaute Augen, analog dem Gehör und Geruchsorgan der Wirbeltiere, direkt aus der Epidermis, fern von der Medullarplatte, ihren Ursprung nehmen und sich an der ursprünglich von ihnen eingenommenen Stelle der Körperoberfläche weiterentwickeln, wogegen die Augenanlage der Wirbeltiere beim allmählichen Schluss der Medullarplatte zum Medullarrohre, in das Innere des Gehirns verlagert wird und erst später, als primäre Augenblase, wieder der Körperoberfläche von innen her bis zum Ektoderm nahe gebracht, sich erst hier, unter Beteiligung des benachbarten Mesoderms zum vollkommenen Auge ausbildet. Mit der Erkenntnis dieser Verlagerung der ursprünglich an der Dorsalseite der Medullarplatte gelegenen Augengruben an die medialen Seiten des Grosshirnbläschens, scheint mir die, dem Auge der Wirbellosen entgegengesetzte Anordnung der späteren Netzhautschichten im Wirbeltierauge, das ihr bisher anhaftende Wunderbare verloren zu haben. — Die Anordnung der Zellenlagen im Kopfteil der Medullarplatte, somit auch in den nur einen Teil dieser ausmachenden Augen-

gruben, ist nach der Verlagerung derselben in die Tiefe, in den aus ihnen hervorgehenden primären Augenblasen eine der ursprünglichen direkt umgekehrte. Die in der Wand der offenen Augengruben (Fig. 1) dorsalwärts gelegenen Zellen liegen nun in der zur

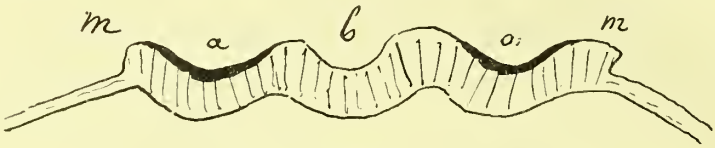

Fig. 1.
mm. Medullarplatte. aa. Augengruben. b. Medullarrinne.

Retina werdenden lateralen Wand der primären Augenblasen (Fig. 2) und nach Einstülpung ersterer im Augenbecher (Fig. 3) medial resp. proximal, diejenigen Zellen, die in der Wand der Augengruben von der Oberfläche derselben entfernt, d. h. proximal resp. ventral lagen, bilden jetzt in der lateralen Wand der Augenblasen deren äussere Oberfläche, liegen somit in

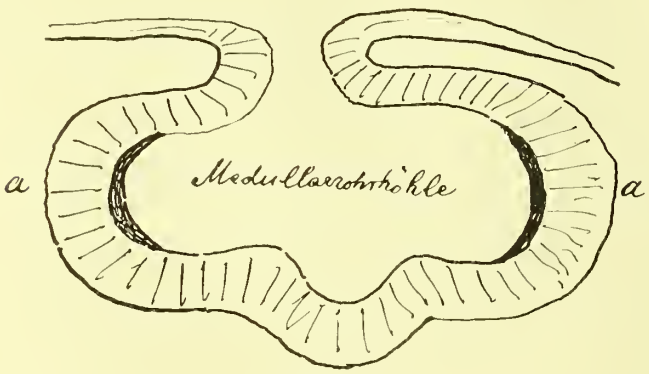

Fig. 2.
aa laterale Wand der Augenblasen.

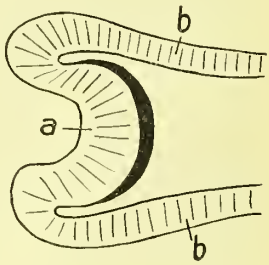

Augenbecher.

Fig. 3.
a. Retina. bb. Äussere Wand des Augenbechers.

der Augenblasenwand distal. — Hieraus resultiert, wie es mir scheint, für die Retina des Wirbeltierauges, im Gegensatze zur Retina der Wirbellosen, die bekannte distale Lage des Ganglion opticum und die proximale, vom Lichte abgewandte Lage ihrer lichtempfindenden Schicht mit Notwendigkeit. Ja ich möchte fast glauben, dass aus der Anordnung der Netzhautschichten allein in dem einzelnen Falle die Art der

ursprünglichen Augenanlage, ob epidermoidal und in loco sich weiterentwickelnd, oder medullar mit stattgehabter Verlagerung in die Tiefe, erschlossen werden könnte. Bei den wenigen uns bisher bekannt gewordenen Wirbellosen, bei denen die Anordnung der Netzhautschichten eine dem des Wirbeltierauges ähnliche ist, wie bei Onchidium, Pecten Spondylus, sind uns die frühesten Entwicklungsphasen der Augen noch nicht näher bekannt; es will mir nicht unwahrscheinlich scheinen, dass dieselben denen beim Wirbeltier sich abspielenden ähnliche sein dürften, d. h. eine Verlagerung der ursprünglich an der Körperoberfläche entstehenden Augenanlagen in sich schliessen. Von grösstem Interesse wäre es, über diese frühesten Entwicklungsvorgänge der Augen der genannten Wirbellosen bald ins klare zu kommen.

Wir begeben uns jetzt in medias res und finden auf Taf. I einen Querschnitt durch den Kopfteil einer Keimscheibe des Kaninchens. Wir erkennen hier Teile des Ektoderms mit der 3—4schichtigen, nach beiden Seiten durch die sich eben erhebenden Medullarwülste, besser seitliche Medullarfalten begrenzte Medullarplatte, in deren Mitte die Medullarrinne, besser mittlere Medullarfalte als noch ziemlich flache Grube schon deutlich ausgebildet ist. Rechts von dieser finden wir eine sanfte aber doch schon deutlich ausgesprochene muldenförmige Einbuchtung der dorsalen Oberfläche der Medullarplatte, die eine Augengrube. Die andere ist infolge nicht ganz genauer Orientierung des Präparats von der Schnittebene nicht getroffen. — Nachdem durch weiteres Gegeneinanderwachsen der seitlichen Medullarfalten die Medullarplatte und mit ihr die Augengruben sich zum Medullarrohre geschlossen und sich vom Ektoderm abgeschnürt haben, die Augengruben hiermit an die lateralen Seiten der Medullarhöhle verlagert worden sind, falten sich diese zu den primären, durch den weiten kurzen Augenblasenstiel mit der Medullarhöhle (Gehirnventrikel) in offener Verbindung stehenden, mit Flüssigkeit gefüllten Augenblasen aus und treten alsbald von innenher in Berührung mit dem die Körperoberfläche überziehenden einschichtigen Ektoderm. Taf. II führt uns die eine primäre

Augenblase des Rindes vor Augen. Zur besseren Orientierung dient Taf. III, auf der der Querschnitt des ganzen Kopfes eines ganz jungen Kaninchenembryos zur Darstellung gebracht ist. Wir sehen hier beide primären Augenblasen, deren laterale Wände noch durch eine ziemlich dicke Lage von Mesodermzellen vom Ektoderm getrennt sind. In den primären Augenblasen, deren Wandungen jetzt noch in allen ihren Teilen eine annähernd gleiche Dicke zeigen, haben wir nur die embryonale Retina und die vorläufig noch ganz pigmentlose Pigmentepithelschicht derselben vor uns, und zwar bildet die laterale und untere Wand der Augenblase die eigentliche Retina, wogegen alle übrigen Abschnitte derselben das spätere Pigmentepithel liefern.

Unmittelbar nach erfolgter Berührung der distalen Fläche der lateralen Wand der Augenblase mit dem Ektoderm kommt es zu einer Zellenwucherung desselben im ganzen Berührungsbezirke der genannten Gebilde. Die hierdurch entstehende kreisförmige Verdickung des Ektoderms, die eine gewisse Ähnlichkeit mit der Medullarplatte zeigt, stellt, wie wir seit Huschke (1832) und besonders seit Remak (1855) wissen, die erste Anlage der Augenlinse dar.

Die bis vor kurzem ganz allgemein gültige Anschauung, dass durch diese ektodermale Anschwellung und ihr weiteres Auswachsen zur Linse, die laterale Wand der primären Augenblase medialwärts gegen das Lumen des Augenblasenstiels mechanisch eingestülpt würde, scheint jetzt, nachdem die experimentellen Arbeiten von Spemann und Lewis ergeben haben, dass die Dislokation der lateralen Augenblasenwand auch dann stattfindet, wenn die Linsenbildung durch künstliche Zerstörung des entsprechenden Ektodermbezirkes verhindert wird, zugunsten eines ganz selbständigen, von der Linsenbildung völlig unabhängigen, auf ungleichem Wachstum beruhenden Vorganges aufgegeben werden zu müssen. Nach Spemann haben wir in der direkten Berührung der Augenblase mit dem Ektoderm ein morphogenetisches Moment von fundamentaler Bedeutung vor uns, wobei es nach den Experimenten von Lewis nicht darauf ankommt, an welcher Stelle des Ektoderms diese Berührung stattfindet. Wurden die die Linse für gewöhnlich liefernden Zellen künstlich entfernt und die Augenblasen mit einer anderen Stelle des Ektoderms durch Transplantation des letzteren in

direkte Berührung gebracht, so kam es auch hier zur Linsenbildung. In der von Kupffer gemachten Beobachtung, dass bei Bdellostoma Stouti (Myxinoid), die Linsenplatte sich nicht wie gewöhnlich an der freien Wölbung des Retinalblattes, sondern an der dorsalen Umschlagsstelle der Augenblase entwickelt, welche hier mit dem Ektoderm in direkten Kontakt tritt, wogegen die freie Wölbung derselben durch eine dicke Lage mesodermalen Gewebes vom Ektoderm getrennt bleibt, glaube ich eine von der Natur gelieferte Bestätigung der Lewisschen Experimentalergebnisse erblicken zu sollen.

Auf eine detaillierte Beschreibung der bei der Entwicklung der Linse sich abspielenden Vorgänge will ich nicht eingehen. Die Spezialarbeiten von Rabl (Über den Bau und die Entwicklung der Linse, Zeitschrift für wiss. Zoologie Bd. LXIII, 1898, Bd. LXV, 1899 u. Bd. LXVIII, 1900), die Arbeit von Nussbaum, die Abhandlung von Froriep u. a. haben uns erschöpfende Darstellungen der Linsenentwicklung gebracht. Nur ganz kurz will ich hier angeben, dass, nachdem der mit der lateralen Wand der primären Augenblase in Kontakt getretene Ektodermbezirk sich zur kreisförmigen Linsenplatte (Taf. IV) verdickt hat, und diese durch die Zwischenstadien der Linsengrube und des Linsensäckchens (Taf. V, VI, VII) nach Abschnürung des letzteren vom Ektoderm in das Linsenbläschen (Taf. VIII) übergeführt worden ist, die vordere einschichtige Wand desselben ausschliesslich das Linsen-Kapselepithel, seine hintere Wand dagegen, durch Auswachsen ihrer Zellen, die Linsenfasern bildet. Ein schnelles Längenwachstum bringt diese Linsenfasern in Berührung mit der hinteren Fläche des Kapselepithels (Taf. IX); hierdurch wird das bisher hohle Linsenbläschen in einen soliden, den späteren Kern der Linse darstellenden Körper übergeführt, wogegen die Rindenschicht derselben durch zwiebelschalenartige Apposition neuer, aus den äquatorialen Kapselepithelzellen hervorgehenden Linsenfasern, gebildet wird. Im übrigen verweise ich auf meine, dem Hühnchen entnommene, auf Taf. IV, V, VI, VII, VIII, IX wiedergegebene Präparate. Dieselben scheinen mir die einzelnen Phasen der Linsenbildung, die ich als eine der bei der Umwandlung der Medullarplatte zum Medullarrohre vor sich gehenden Faltung analoge Faltung, Schliessung und

Abschnürung der Linsenplatte vom Ektoderm ansehen möchte, in klarster Weise zur Anschauung zu bringen. Auch stimmen sie, wie die beistehende, dem Lehrbuche der Entwicklungsgeschichte von Osc. Hertwig entlehnte Figur 4 es für die Entstehung der Linsenplatte zeigt, mit den entsprechenden Entwicklungsstufen der menschlichen Linse im grossen und ganzen recht gut überein, bis auf einen im menschlichen Linsenbläschen an der hinteren Fläche seiner vorderen Wand sich findenden, später der Resorption anheimfallenden Zellenhaufen, dessen Bedeutung noch nicht recht aufgeklärt ist. Bei den grösseren Säugern findet sich ein ähnlicher Zellenhaufen an der vorderen Fläche der hinteren Wand des Linsenbläschens, wodurch sich dieses von dem des Menschen unterscheiden lässt.

Querschnitt durch das vordere Kopfende des am Anfange der vierten Woche stehenden menschlichen Embryos

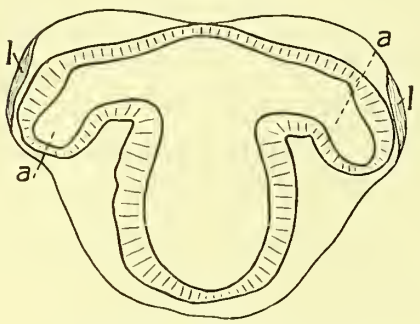

Fig. 4. Nach Hertwig.
aa. Augenblasen. ll Linsenplatten.

Über die Entstehung der Linsenkapsel stehen sich bisher zwei Anschauungen gegenüber; nach der einen, jetzt wohl allgemein gültigen Auffassung, ist sie ein Abscheidungsprodukt der Linsenzellen, somit ektodermalen Ursprungs, nach der anderen wird sie von der die Linse umgebenden mesodermalen Tunica vasculosa lentis, auf die wir noch näher eingehen werden, gebildet. Nicht unerwähnt will ich lassen, dass die menschliche Linse des Neugeborenen, im Vergleiche zu der des ausgewachsenen Auges, eine mehr kugelige Gestalt hat.

Gleichzeitig mit der erwähnten Dislokation der lateralen Wand der primären Augenblase erfolgt auch eine Einstülpung der vom gefässschlingenhaltigen Mesoderm begrenzten unteren Wand derselben. Diese betrifft die ganze Längsausdehnung des unteren Augenblasenbezirkes, sich der lateralen direkt anschliessend und setzt sich auf die untere Wand des noch hohlen Augenblasenstiels fort.

Den Tatsachen entsprechender und viel einfacher ist es, die Verlagerung der lateralen und unteren Augenblasenwand (Taf. XI) als einheitliche, nur durch gesteigertes Wachstum der betreffenden Wandab-

schnitte bedingte Faltenbildung der Augenblase anzusprechen. Hierbei ist der die untere Wand unseres Gebildes treffende Wachstumsimpuls der stärkere, woraus eine Gesamtverlagerung der zur Einstülpung gelangenden Teile nach innen und oben resultiert (Taf. X u. XI). Dass diese die primäre Augenblase in das Stadium des sogen. Augenbechers oder richtiger Augenlöffels überführende Faltenbildung eine aktive, von der Linsenbildung und dem Verhalten des die untere Augenblasenwand begrenzenden Mesoderms völlig unabhängige ist, ergibt sich, abgesehen von den oben angeführten Spemannschen Erfahrungen, aus der von Nussbaum mitgeteilten Beobachtung, dass „bei Amphiuma (Aalmolch) sich die Augenblase in den Augenbecher umwandelt, ehe auch nur eine Spur von Linsenanlage im Ektoderm zu erkennen ist."

Durch die, zwischen den in die Tiefe der Augenblase vorspringenden Faltenblättern entstehende Spalte, in der Längsrichtung der unteren Augenblasenwand und des dieser zunächst liegenden Teils der unteren Wand des Augenblasenstiels, durch die sogen. fötale Augenspalte, treten in den zwischen hinterer Linsenfläche und der eingefalteten, die Retina bildenden Augenblasenwand sich nun ausbildenden kugelschalenförmigen Raum, Mesodermzellen und Gefässschlingen ein. Dieselben liefern, nachdem sich die fötale Augenspalte, von ihrer Mitte nach vorn und hinten fortschreitend, durch Annäherung und Verwachsung ihrer Ränder, und nach Abschnürung des eingefalteten Teils, ganz analog der Medullarrinne zum Medullarrohr und des Linsensäckchens zum Linsenbläschen geschlossen hat, die Blutgefässe des embryonalen Auges (Taf. X) und zwar die der Retina, des Glaskörpers und der hinteren Linsenfläche. Alle diese Gefässbezirke zusammen bilden das System der fötalen Arteria hyaloidea, deren im distalen Teil des Augenblasenstiels nun eingebetteter Abschnitt den Namen: Arteria centralis retinae führt.

Die grösste Wandlung haben in den letzten Jahren zweifellos unsere Anschauungen über die Genese des Glaskörpers erfahren. Seit der bekannten Arbeit von Schöler wurde der embryonale Glaskörper als Abkömmling des durch die fötale Augenspalte in den zwischen Linse und Retina sich findenden Raum einwuchernden gefässhaltigen Mesoderms be-

trachtet. Kessler war der erste, der dieser Anschauung entgegentrat, indem er den Glaskörper als einfaches Transsudat, und dessen zellige Elemente als veränderte farblose Blutkörperchen auffasste.

Trotzdem blieb die Schölersche Lehre, der sich auch Koelliker angeschlossen hatte, als allgemein gültige bestehen, bis im Jahre 1897 Tornatola auf dem Moskauer internationalen medizinischen Kongress mit der Mitteilung hervortrat, dass der Glaskörper nicht vom Mesoderm abzuleiten sei, sondern analog der Retina und der Linse als Produkt des äusseren Keimblattes betrachtet werden müsse und zwar von der distalen Fläche der embryonalen Retina geliefert würde. — Nachdem jetzt die ganze Glaskörperfrage noch einmal durchgearbeitet worden ist, müssen wir auf Grund der eingehenden Arbeiten von Rabl, v. Koelliker, Fischel, v. Lenhossék, Wolfrum, der soeben erschienenen zusammenfassenden kritischen Arbeit von v. Scily (Anatom. Hefte v. Merkel und Bonnet, Heft 107, 1908) u. a. unsere Anschauung über die Genese des Glaskörpers dahin präzisieren, dass derselbe ein Produkt der beiden Keimblätter, des Ekto- und des Mesoderms darstellt, wobei der sogenannte primitive Glaskörper von der hinteren Linsenfläche, vor Abscheidung der Linsenkapsel, und von der distalen Fläche der Retina, in Form von, von dem Protoplasma der die genannten Gewebsflächen zusammensetzenden Zellen ausgehenden sogen. Linsen- und Netzhautkegeln entstehenden radiären und diese rechtwinklig miteinander verbindenden feinsten Fasern angelegt wird, und durch später, durch die fötale Augenspalte zwischen diese hineinwuchernde mesodermale Zellen- und Gefässschlingen, nach inniger Vereinigung dieser mit dem ektodermalen Faserpilz, in den definitiven Glaskörper sich umwandelt.

Das von mir auf Taf. XIII reproduzierte, einem menschlichen Embryo von zirka sechs Wochen entnommene Präparat scheint mir, so sehr auch die Netzhaut gefaltet und die Linse disloziert ist, doch für die Demonstration der ersten Glaskörperentwicklung nicht ungeeignet und dürfte vielleicht eines der nicht vielen menschlichen Präparate darstellen, die wir von der ersten Glaskörperanlage besitzen. Die mit Methylenblau schwach gefärbten, im Präparate sehr deutlich sichtbaren feinsten, von der Retina aus-

ROYAL LONDON OPHTHALMIC HOSPITAL

gehenden Glaskörperfibrillen waren photographisch schwer wiederzugeben; immerhin sind dieselben, besonders bei Lupenbetrachtung, wohl zu erkennen und dürften die ursprünglich Tornatolasche Anschauung auch für den Menschen bestätigen.

Wenden wir uns jetzt zur Betrachtung der im vorderen Teil des embryonalen Auges sich abspielenden Entwicklungsvorgänge, so finden wir, dass gleichzeitig mit der Abschnürung des Linsensäckchens vom zum äusseren Epithel der Cornea werdenden Ektoderm, das den Augenbecher bis auf die Verbindungsstelle desselben mit dem Augenblasenstiel allseitig umgebende, gefässtragende Mesoderm, zwischen Ektoderm und die vordere Fläche des Linsenbläschens eindringt, von allen Seiten sich gegen den vorderen Augenpol konzentrisch vorschiebt, sich hier vereinigt und auf diese Weise eine ununterbrochene Mesodermlage, die spätere Cornea propria (Taf. XIX) nebst ihren strukturlosen Begrenzungsflächen, die Membrana elastica anterior (Bowmani) und posterior (Descemeti) bildet. Auf die feineren, bei der Bildung der Hornhaut vor sich gehenden Veränderungen gehe ich nicht näher ein und will nur noch angeben, dass das in der Physiologie und Pathologie des Auges eine so wichtige Rolle spielende Endothel der Membrana Descemeti erst mit der Bildung der vorderen Augenkammer sichtbar wird, indem sich die hinteren Zellenschichten der zwischen vorderes Hornhautepithel und Linse hineingewucherten mesodermalen, mit ihren vorderen Lagen die Cornea propria bildende Zellenmasse in zwei Lamellen, in das einschichtige, an der Hinterfläche der Cornea propria haftenbleibende Endothel der Descemeti und die dickere, sehr gefässreiche, der vorderen Linsenfläche aufliegende Membrana pupillaris spaltet (Taf. XIX). Dieser ursprünglich von der Peripherie der Cornea ausgehende zirkuläre Spaltraum (Taf. XIX) nimmt bald an Tiefe und in der Fläche, durch Flüssigkeitsansammlung in demselben, die Linse nach hinten drängend zu und bildet die vordere Augenkammer (XXIII). An der Stelle, wo die Membrana pupillaris den kreisförmigen, zwischen Linsenäquator und dem vorderen Umschlagsrande des Augenbechers sich findenden Spalt, den sogen. perilentikulären Raum überbrückt, sendet sie Gefässschlingen in denselben (Taf. XIV, XV, XIX). Diese umkreisen vom Äquator der Linse aus

die hintere Oberfläche derselben, verbinden sich mit den dem System der obenerwähnten Arteria hyaloidea angehörenden, die Linse von ihrem hinteren Pol aus umgreifenden Gefässschlingen und bilden, zusammen mit den die vordere Linsenfläche überziehenden Gefässen der Membrana pupillaris, die im 7. Monat des Fötallebens wieder schwindende fötale Ernährungshülle der Linse, die Tunica vasculosa Lentis (Taf. XIV, XV).

Indem wir nun zu einer kurzen Darstellung der Entwicklung der Iris schreiten, müssen wir auf die inzwischen an den Wandungen des Augenbechers vor sich gegangenen Veränderungen unsere Aufmerksamkeit lenken, ohne deren Berücksichtigung die Entwicklung der Regenbogenhaut unverständlich bleiben müsste.

Nach Verschluss der fötalen Augenspalte, und nachdem durch die Bildung des Glaskörpers und die hiermit verbundene Vergrösserung des zwischen Linse und Retina sich findenden Glaskörperraumes die letztere der proximalen Wand des Augenbechers bis zur Berührung nahe gebracht worden ist, treten in dieser feinste schwarzbraune Pigmentkörnchen auf (Taf. XII). Dieselben entstehen zuerst in den vordersten, dem Umschlagsrande des Bechers zunächst gelegenen Abschnitten der proximalen Augenbecherwand und zwar beim Menschen ziemlich gleichmässig in der ganzen Dicke derselben, verbreiten sich dann nach hinten gegen den noch offenen Augenblasenstiel und greifen nicht nur, wie Ueke es für Hühnchen und Schaf feststellen konnte, sondern auch beim Menschen auf die distalsten Abschnitte des Augenblasenstiels über. Wie aus meinen Präparaten und den auf Taf. XVI, XVII sich findenden Abbildungen derselben ersichtlich, ist es in erster Linie die dorsale Wand des Augenblasenstiels, in der sich zahlreiche und auffallend grosse Pigmentkörnchen finden, ohne dass die anderen Abschnitte der dem Augenbecher zunächst liegenden Augenblasenstielwand ganz frei von solchen wären. Ob diese Pigmentkörnchen des Augenblasenstiels bei der weiteren Entwicklung der Pigmentepithelschicht wieder resorbiert, oder, wie Ueke glaubt, in diese mit hineinbezogen werden, scheint mir noch eine offene Frage zu sein.

Während der Entwicklung der Linse und der Bildung des Augenbechers nimmt das retinale Blatt desselben in seinem ganzen Umfange an

Dicke zu, wogegen das proximale, die Pigmentepithelschicht der Retina liefernde Blatt desselben dünner wird. — Gegen Ende des zweiten oder Anfang des dritten Monats beginnt der vorderste Teil des Augenbechers in seiner ganzen Zirkumferenz nach vorn an zu wachsen und sich in seinem retinalen Blatte zu verdünnen (Taf. XIX). Dieser verdünnte vordere Ausläufer des Augenbechers schiebt sich nun mit seiner Pigmentzellenschicht und der jetzt bis auf eine einschichtige Zellenlage reduzierten Retinalschicht, gleichzeitig mit der mesodermalen, gefässhaltigen, das bindegewebige Stroma der Iris bildenden Zellenmasse auf der vorderen Linsenfläche, konzentrisch gegen den vorderen Linsenpol vor, hier ein rundes Loch, die Pupille, offen lassend. — Wir finden demnach jetzt die das Stroma der Regenbogenhaut liefernde mesodermale Zellenlage nach hinten gegen die Linse, von einem doppelten, mit dem ektodermalen Augenbecher zusammenhängenden epithelialen Zellenlager bezogen. Die dem Irisstroma zunächst liegende Zellenschicht stellt die Fortsetzung des retinalen Pigmentepithels dar und ist dementsprechend von vornherein pigmentiert, wogegen die dieser proximal anhaftende Zellenlage die Fortsetzung der Retina selbst bildet und anfangs kein Pigment enthält. Später greift das Pigment des distalen, das Irisstroma nach hinten begrenzenden Epithellagers über den vorderen Umschlagsrand des hier auf nur zwei einschichtige Zellenlagen reduzierten Augenbechers auf seine proximale Lamelle über, die Zellen derselben bald so stark mit Pigmentkörnchen füllend, dass es ohne Anwendung der bekannten Entpigmentierungsmittel grosse Schwierigkeiten machen kann, den doppelten Zellenbelag an der hinteren Fläche des Irisstromas mikroskopisch zu erkennen.

Aus allem bisher Mitgeteilten geht mit Sicherheit hervor, dass die ausgebildete Iris ein Produkt des mittleren und des äusseren Keimblattes ist, wobei das erstere nur das bindegewebige, gefässhaltige Stroma, das letztere ihren hinteren doppelten Epithelbelag als Pars iridica Retinae liefert.

Von grösstem Interesse und zwar nicht nur für die Embryologie des Auges, sondern auch für unsere embryologischen Anschauungen überhaupt, ist der von Nussbaum, Heerfordt und v. Szily erbrachte Nachweis, dass der Musculus Sphincter iridis nicht, wie man bisher glaubte, vom

mesodermalen Irisstroma, sondern von den den Umschlagsrand des distalen Blattes der Pars iridica retinae zusammensetzenden Zellen gebildet wird, was durch das von mir gewonnene, auf Taf. XXXIII abgebildete Präparat vollste Bestätigung findet.

Der erst im 7. Monat auftretende Musk. Dilatator pupillae entwickelt sich nach den Angaben von Nussbaum, Heerfordt und v. Szily als langgestreckte Zellenlage aus dem distalen Blatte des Irisepithels, ist somit auch eine ektodermale Bildung.

Mit dieser überaus wichtigen Entdeckung ist die bisherige Lehre von der Spezifität der Keimblätter, die uns bisher als eine der Grundlagen für unsere embryologischen Anschauungen gedient und unser ganzes embryologisches Denken in bestimmten Bahnen gehalten hat, in ihren Grundfesten erschüttert. Ihr entfernt an die Seite zu stellen sind die von Colucci, Wolff, Erik Müller und Fischel gemachten Beobachtungen über Regeneration der Linse von Tritonenlarven. Aus denselben ergibt sich, wie auch Osc. Hertwig aus eigenster Anschauung bestätigt, dass die einer Tritonenlarve künstlich in toto entfernte Linse sich regeneriert und zwar aus den Epithelzellen des Irisrandes. Hier handelt es sich demnach nicht wie oben um die Bildung eines im ganzen übrigen Körper mesodermal entstehenden Gewebes aus einem Abkömmling des äusseren Keimblattes, wohl aber um die Neubildung eines epithelialen, direkt aus dem Ektoderm hervorgegangenen Gewebes, aus einem bereits wohl differenzierten nahen Verwandten desselben, aus dem Umschlagsrande des Augenbechers. Jedenfalls geht aus beiden Beobachtungen hervor, dass während des embryonalen Aufbaues des tierischen Körpers die beiden hier in Frage stehenden Keimblätter und deren direkten Abkömmlinge sich nicht nur als solche weiterentwickeln, sondern in morphogenetische Beziehungen zueinander treten können, die mit dem Namen der Heteromorphose belegt worden sind.

Auf Taf. XXI, XXIII, XXIV, XXVIII und XXXIII sind die geschilderten, bei der Entwicklung der Iris sich abspielenden Vorgänge klar zu ersehen, auch der von v. Szily als Ringsinus der embryonalen Iris beschriebene, zirkuläre Kanal im Endteil des doppelten Epithelbezuges

der hinteren Fläche des mesodermalen Irisstromas. Ich möchte denselben als den sich am längsten erhaltenden Rest der primären Augenblasenhöhle ansprechen.

Verfolgt man die erste Irisanlage nach hinten gegen den Äquator des Augenbechers, so findet man das Irisstroma in das den Augenbecher begrenzende Mesoderm, den doppelten Epithelbelag desselben in die beiden Blätter des Augenbechers sich fortsetzen. Infolge eines mit Beginn der Irisentwicklung gleichzeitig stattfindenden starken zirkulären Flächenwachstums des dem Irisepithel nach hinten sich anschliessenden, jetzt bis auf eine Zellenlage verdünnten Teiles des retinalen Blattes des Augenbechers und des diesem entsprechenden Abschnittes der Pigmentepithelschicht kommt es zu einer vielfachen meridionalen Faltenbildung dieser Teile, wobei das die Basis dieser Falten begrenzende Mesoderm lange, gefässhaltige Fortsätze zwischen die einander zugekehrten Flächen des sich faltenden Pigmentepithels einsendet. Auf diese Weise entsteht der den Linsenäquator kreisförmig umgebende Ziliarkörper nebst den Ziliarfortsätzen. Diese letzteren senden von den Zellen ihres retinalen Epithelbelages, den bei der Bildung des primären Glaskörpers von der vorderen Fläche der Retina entstehenden Netzhautkegeln ganz ähnliche, spitz zulaufende Gebilde und von diesen die erst später deutlich sichtbar werdenden, zur Linsenoberfläche ziehenden, mit der Linsenkapsel sich vereinigenden Fasern der Zonula Zinnii aus, welche vielleicht als die zeitlebens fortbestehenden Reste des ursprünglich fibrillär gebauten Glaskörpergewebes (Taf. XXII) betrachtet werden dürfen.

Der Ziliarmuskel entsteht nach meinen Präparaten beim Menschen erst gegen Ende des dritten Monats und zwar durch Umwandlung bestimmter Zellengruppen des den Ziliarkörper ausmachenden Mesodermringes in glatte Muskelzellen; derselbe ist somit im Gegensatz zur Muskulatur der Iris ein mesodermales Gebilde.

Hiermit verlassen wir den in allen seinen Teilen nunmehr angelegten und bis zu einem gewissen Grade ausgebildeten vorderen Abschnitt des embryonalen Auges und wenden uns zur Betrachtung des hinteren Poles desselben, an dem uns in erster Linie der den lichtempfindenden Apparat,

d. h. die Netzhaut des Auges, mit dem Zentralorgan verbindende Nervus opticus interessiert.

Die frühere Anschauung, dass der ursprünglich hohle, nur mit dem distalen, das Pigmentepithel des Augenbechers bildenden Blatte in Zusammenhang stehende, die Höhle der primären Augenblase mit dem Ventrikel des Zwischenhirns verbindende Augenblasenstiel, direkt durch Transformierung der seine Wandungen zusammensetzenden Zellen in Nervenfasern zum N. opticus würde, ist seit den Arbeiten von His (1868) ganz aufgegeben worden. Der Augenblasenstiel gilt jetzt ganz allgemein nur als Leitgebilde für die nach, bei der Bildung der fötalen Augenspalte erfolgten Miteinstülpung resp. Einfaltung der unteren Wand des Augenblasenstieles und ihrer Berührung mit der oberen sich entwickelnden, durch sein Lumen hinziehenden, die Retina mit dem Gehirne verbindenden Nervenfasern, wobei die Wandungen desselben nur insofern beim Aufbau des Sehnerven beteiligt sind, als ihre Zellen das Stützgewebe, die Neuroglia des Nerven liefern. Die Frage, ob die Sehnervenfasern, wie His ursprünglich lehrte, analog den anderen peripheren Nerven von den Ganglien des Zentralorgans ausgehend zur Retina (zentrifugal), oder wie W. Müller (1874) angab, von den unterdessen differenzierten Ganglienzellen der Netzhaut gegen das Gehirn (zentripetal) wachsen, ist von den meisten neueren Forschern zugunsten der letzteren Anschauung entschieden worden. Mir will die Angabe von Ramon y Cajal (1891), der beim Hühnchen in demselben Optikus sowohl die eine als die andere Wachstumsrichtung der Nervenfasern beobachtet haben will, bei Berücksichtigung des auf klinische Beobachtung sich stützenden Postulates zentripetal und zentrifugal leitender Optikusfasern, recht wahrscheinlich erscheinen.

Auf Taf. XVI, XVII, die den embryonalen Sehnerven eines ca. 7 bis 8 Wochen alten menschlichen Embryo zur Darstellung bringen, erkennt man deutlich den Übergang der Retina in den Sehnerven, wogegen das Pigmentepithelblatt sich in die Wandung des Augenblasenstiels fortsetzt. Infolge der oben erwähnten Einfaltung des distalen Abschnittes der unteren Wand des Augenblasenstieles bei Bildung der fötalen Augenspalte und des hierdurch geschaffenen direkten Überganges des zur Retina werdenden Ab-

schnittes des Augenbechers in diesen (Taf. XI), verlaufen die sich von den Ganglien der Netzhaut in zentripetaler Richtung entwickelnden Sehnervenfasern anfangs nur in dem eingefalteten Teil des Augenblasenstiels und treten erst nach Überschreiten der hinteren Grenze desselben in die übrigen unterdessen durch Zellenwucherung seiner Wandungen solide gewordenen Teile des Augenblasenstieles, hier zwischen den die Neuroglia des Nerven bildenden Zellen ihren Weg zum Gehirn sich bahnend. — Auf ihrem weiteren Wege zum Zentralorgan teilen sich dieselben in zwei Bündel, von denen das eine auf derselben Seite bleibt, das andere in die andere Hirnhälfte herüberzieht und sich mit dem entsprechenden Bündel des anderen Optikus im Chiasma kreuzt. Auf Taf. XVIII, die ein einem etwa sechswöchentlichen menschlichen Embryo entnommenes Präparat darstellt, erkennen wir aufs deutlichste die zellige Anlage der partiellen Kreuzung des Sehnerven im Chiasma. Wir haben den hinteren Abschnitt des linken Auges mit seinem Optikus in seinem ganzen Verlaufe und die gabelige Spaltung seines zentralen Endes vor uns. Das laterale Bündel **e** ist das ungekreuzte, das Bündel **f** das sich mit dem Bündel **g** des rechten Optikus kreuzende. Leider ist die rechte Seite des Präparates lädiert und lässt das ungekreuzte Bündel des rechten Sehnerven nicht erkennen. Immerhin ist unser Bild in seinen einzelnen Teilen so klar und eindeutig, dass die bis vor kurzem von anatomischer Seite bestrittene partielle Sehnervenkreuzung im Chiasma des Menschen aus demselben mit aller Bestimmtheit ersichtlich ist. Die Einlagerung der Arteria centralis retinae in den bei der Bildung der fötalen Augenspalte miteingefalteten Teil der unteren Wand des Augenblasenstieles ist oben bereits erwähnt.

Über die weitere Ausbildung der Netzhaut des Menschen sei hier nur kurz angegeben, dass die Differenzierung ihrer einzelnen Schichten von innen nach aussen und vom Augenblasenstiel gegen den Umschlagsrand des Augenbechers fortschreitet, mit der Ganglien- und Nervenfaserschicht beginnend. Die Stäbchen und Zapfenschicht entwickelt sich als letzte und wird beim Menschen im fünften Monat erkennbar; ihre vollkommene Ausbildung erlangt dieselbe noch nicht einmal im Auge des Neugeborenen. Auf Taf. XXIX, XXX finden wir die

Entwicklungsgrade der menschlichen Netzhaut im 4. und 6. Monat dargestellt.

Es erübrigt uns noch mit wenigen Worten der Entwicklung der Gefässhaut des Auges (Chorioidea) und der Lederhaut (Sklera) kurz zu gedenken. Beide sind rein mesodermale Bildungen und entstehen aus dem von vornherein die primäre Augenblase begrenzenden Mesoderm. Wie aus meinen Präparaten und den auf Taf. XIII, XIV, XV sich findenden Abbildungen zirka fünf bis acht Wochen alter menschlicher Augen hervorgeht, findet die erste Differenzierung beider gleichzeitig statt. Eine erkennbare Trennung der Gefässhaut von der Lederhaut kommt erst später in der 9. bis 10. Woche zustande. Das erste Auftreten von Pigmentzellen in der ursprünglich vollkommen pigmentlosen Aderhautanlage möchte ich mit H. Rieke in den 7. Monat verlegen. Noch im Auge des Neugeborenen ist die Pigmentierung der Aderhaut eine überaus schwache, übrigens individuell verschiedene, und erlangt ihre volle Ausbildung erst nach der Geburt.

Von den sogen. Hilfsorganen des Auges will ich nur kurz der Bildung der Augenlider mit den Meibomschen Drüsen und der Tränenorgane Erwähnung tun.

Die Augenlider sind in ihrer ersten Anlage eine sehr frühe Bildung. Wir finden dieselben beim Menschen bereits in der 5. Woche als eine kreisförmige, den vorderen Abschnitt des embryonalen Auges umgebende, von der Epidermis und dem unter derselben liegenden Mesoderm ausgehende Faltenbildung der äusseren Haut. Indem die oberen und unteren Teile dieser Falte schnell einander entgegenwachsen, wogegen die nasalen und temporalen in ihrem Wachstum zurückbleiben, kommt es zu Beginn des 3. Monats zur völligen Vereinigung und epithelialen Verklebung der freien Ränder ersterer und hiermit zur Bildung der horizontalen Lidspalte und des Konjunktivalsackes. Mit eingetretener Berührung der Lidränder erfolgt die erste Anlage der Meibomschen Drüsen, indem von der Keimschicht der Epidermis derselben solide Zapfen in die Tiefe sich einsenken. Auf Taf. XXVII sehen wir die epithelial verklebten Lidränder und den Beginn der Drüsenbildung bei einem menschlichen Embryo aus dem 3. Monat.

Durch nachträgliche Einschmelzung ihrer zentral gelegenen Zellen und seitliche Sprossenbildung schreitet die Entwicklung dieser Gebilde fort.

Eine sehr auffallende, den Meibomschen und allen anderen Lid- und Hautdrüsen voraneilende Drüsenbildung haben wir in der Tränendrüse vor uns. Die erste Anlage derselben erkennen wir bereits bei einem Embryo vom Ende des 2. Monats als einen soliden, vom temporalen Winkel des in der Entstehung begriffenen Bindehautsackes ausgehenden, in das benachbarte Mesoderm hineinsprossenden Zapfen auf Taf. XX. Taf. XXV zeigt uns die bereits weit entwickelte Tränendrüse eines 3monatlichen menschlichen Embryo. Wir erkennen deutlich den langen, bereits hohlen Hauptausführungsgang mit einer grossen Anzahl seitlicher Sprossenbildungen. Vergleichen wir mit dieser Tränendrüse die demselben Embryo auf Taf. XXVII entnommenen Meibomschen und die anderen Hautdrüsen, so überrascht uns die bereits sehr weit fortgeschrittene Ausbildung derselben im Vergleiche zu der aller anderen Drüsen. Der Entwicklung der Tränendrüse analog verhalten sich die Sublingual- und Submaxillardrüsen; auch diese zeigten sich mir bei demselben Embryo sehr weit fortgeschritten.

Auch die übrigen Teile des Tränenapparates sind in ihren ersten Anlagen sehr früh zu beobachten. Den Tränensack finden wir beim Menschen bereits in der zweiten Hälfte des zweiten Monats angelegt und zwar wie aus der ein etwas älteres Entwicklungsstadium darstellenden Taf. XXVI ersichtlich, als kleinen mit Epithel ausgekleideten Hohlkörper. Die Tränenkanälchen werden später erkennbar, immerhin sind dieselben bei 3monatlichen menschlichen Embryonen bereits als hohle Röhrchen vollkommen ausgebildet, wie wir es auf Taf. XXVI dargestellt finden. Hier erkennen wir auch die beim Menschen nur rudimentär zur Entwicklung gelangende Nickhaut, die Valvula semilunaris.

Von dem Orbitalinhalt sei nur erwähnt, dass die Fettzellen desselben sich sehr spät, kaum vor dem 7. Monat einstellen. Das die Gefässe, Nerven und Muskeln der Orbita vorher einhüllende, mesodermale Gewebe zeigt die Charaktere des embryonalen Bindegewebes. Auf die Entwicklung der Augenmuskeln gehe ich nicht ein; auf Taf. XXI erkennen wir aber, dass dieselben beim Menschen bereits in der Mitte des dritten

Monats als deutlich quergestreifte, zu Bündeln angeordnete Zellenzüge zu erkennen sind.

Die weiteren Entwicklungsvorgänge am Auge bestehen bis auf die wichtigen an der Retina bei der Ausbildung ihrer einzelnen Schichten noch stattfindenden Veränderungen, hauptsächlich in weiterem Wachstum der einzelnen Teile und sind von geringerem Interesse.

Erwähnen will ich nur noch, dass die als Ora serrata des ausgewachsenen Auges bekannte Stelle der Netzhaut, im Auge des Neugeborenen vollkommen ausgeglichen ist; hier geht die Pars optica in die Pars coeca der Retina ganz allmählich, ohne deutliche Grenze über. (Taf. XXXI.)

Schliesslich möchte ich noch hervorheben, dass die sogen. physiologische Exkavation der Sehnervenpapille eine angeborene Bildung darstellt, und wie unsere Taf. XXXII zeigt, bereits am Ende des fünften Monats ganz ausgebildet sein kann.

Betrachten wir nochmals das Gesamtbild der Entwicklung unseres Auges, so können wir sagen, dass dasselbe das morphogenetische Endprodukt einer zweimaligen, nacheinander in entgegengesetzter Richtung erfolgenden aktiven Faltung der lateralen, die Zellenindividuen der ursprünglich an der dorsalen Seite der Medullarplatte gelegenen Augengruben einschliessenden Wand des Grosshirnbläschens darstellt, wobei die entstehenden Faltentäler, von der direkt durch Einfaltung des Ektoderms sich bildenden Linse, einem von den einander zugekehrten Faltenoberflächen gelieferten, ektodermalen Faserpilz, und von Fortsätzen des benachbarten Mesoderms ausgefüllt werden.

ATLAS.

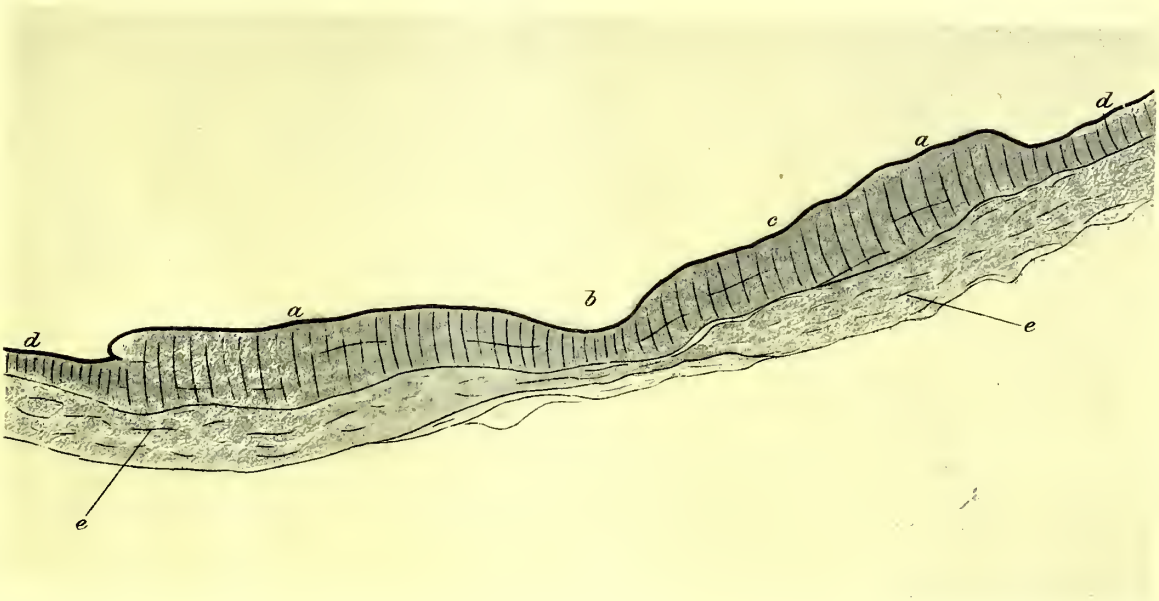

Keimscheibe des Kaninchens.

a = Medullarplatte.
b = Medullarrinne.
c = Augengrube.
d = Epidermis.
e = Mesoderm.

J. B. Obernetter,

Verlag von J. F. Bergmann

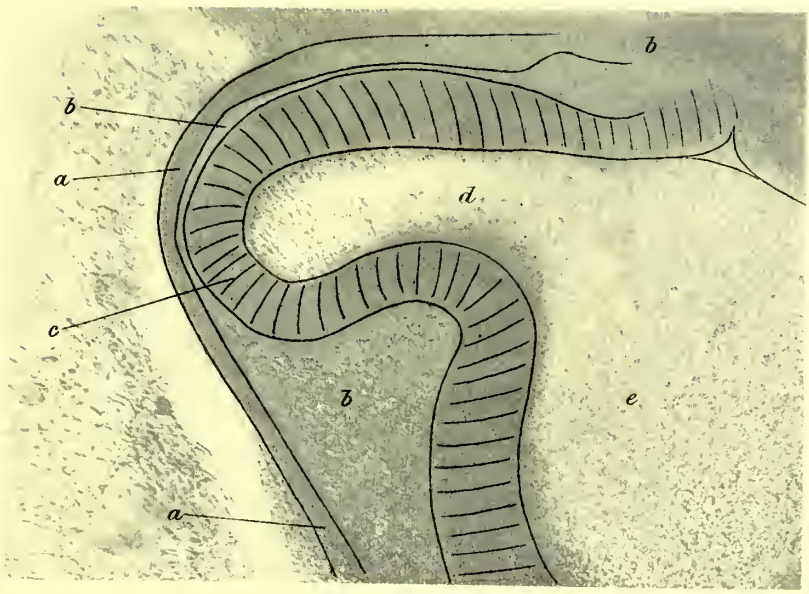

Primäre Augenblase des Rindes.

a = Ektoderm.
b = Mesoderm.
c = Primäre Augenblase (laterale Wand).
d = Augenblasenstiel.
e = Gehirnventrikel (Medullarhöhle).

B. O[illegible], München, reprod.

Verlag [illegible] J. F. Bergmann, Wi[illegible]

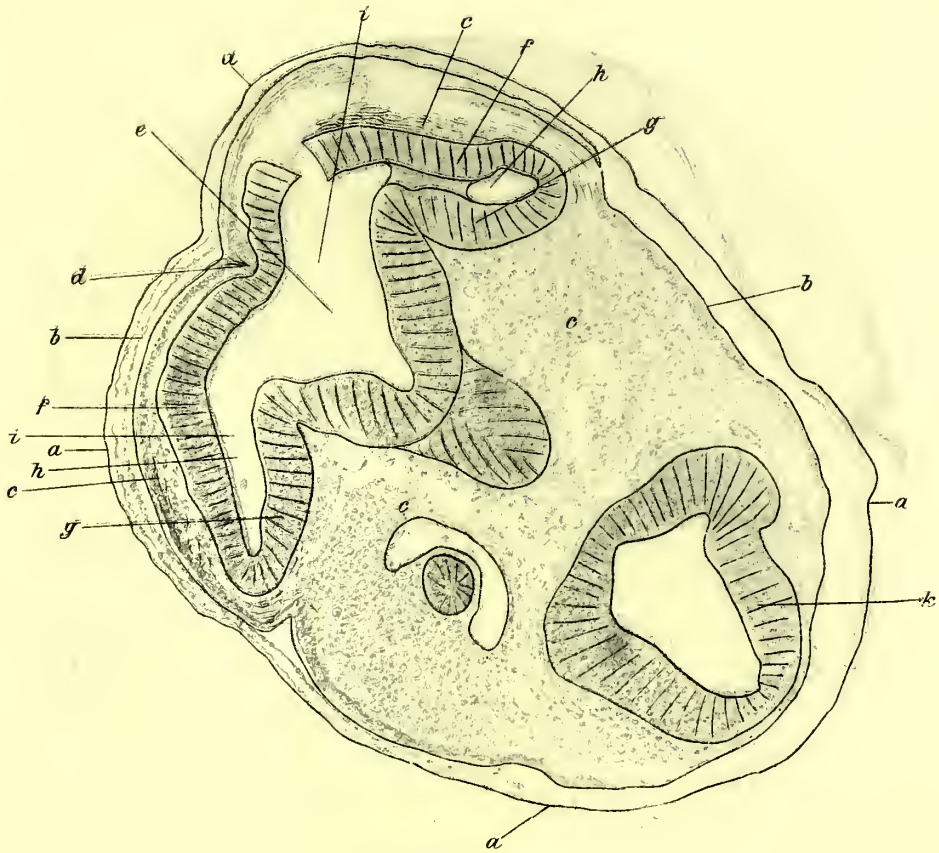

Querschnitt durch den Kopf eines ganz jungen Kaninchen-Embryos. (Primäre Augenblasen.)

a = Amnion.
b = Ektoderm.
c = Mesoderm.
d = Mantelplatte.
e = Höhle des vord. Hirnbläschens.
f = laterale Wand d. prim. Augenbl.
g = mediale Wand d. prim. Augenbl.
h = prim. Augenblasenhöhle.
i = Augenblasenstiel.
k = Hinterhirn.

J. B. Obernetter, München, reprod.

Verlag von J. F. Bergmann, Wiesbaden.

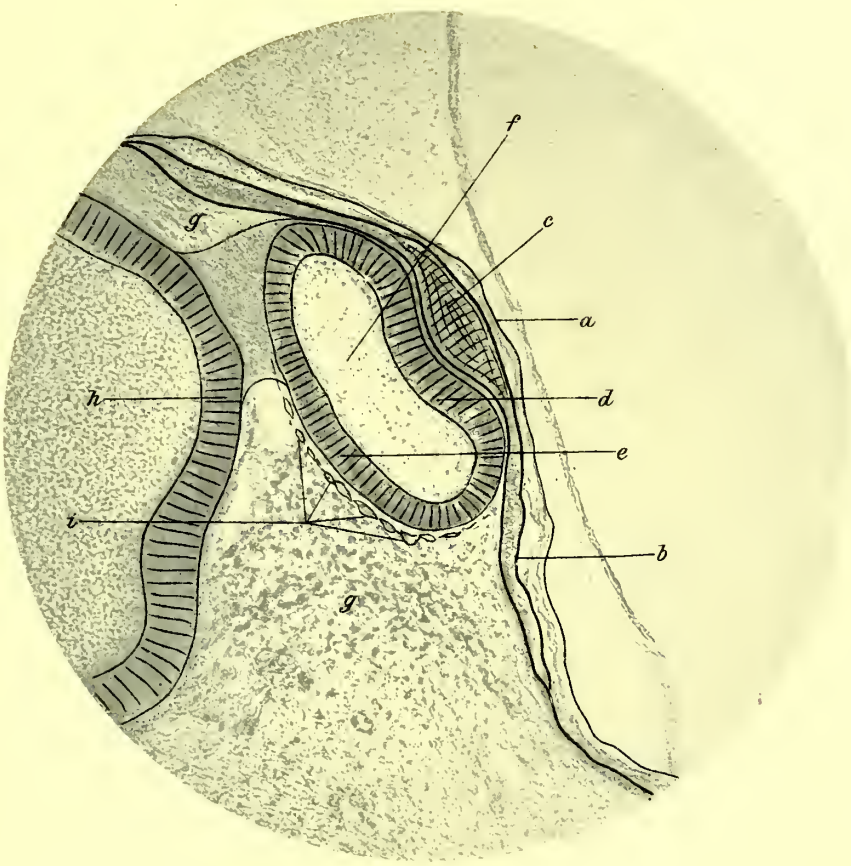

Hühnchen-Embryo von ca. 35 Stunden.
(Auftreten der Linsenplatte.)

a = Amnion.
b = Ektoderm.
c = Linsenplatte.
d = laterale Wand d. prim. Augenbl.
e = mediale Wand d. prim. Augenbl.
f = primäre Augenblasenhöhle.
g = Mesoderm.
h = Wand des Vorderhirnbläschens.
i = Blutgefässse d. Mesoderms.

B. Obernetter, München, reprod.

Verlag von J. F. Bergmann, Wiesbaden.

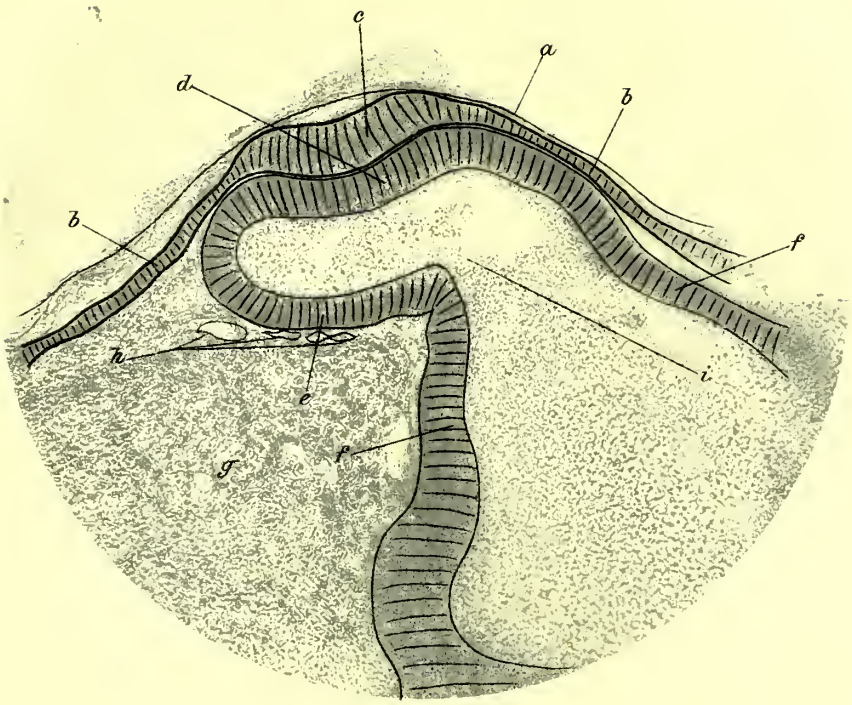

Hühnchen von ca. 40 Stunden.

a = Amnion.
b = Ektoderm.
c = Linsenplatte mit eben sich entwickelnder Linsengrube.
d = laterale Wand d. prim. Augenblase.
e = mediale Wand d. prim Augenblase.
f = Wand des Vorderhirnbläschens.
g = Mesoderm.
h = Blutgefässe des Mesoderms.
i = Augenblasenstiel.

J. B. Obernetter, München, reprod. Verlag von J. F. Bergmann, Wiesbaden

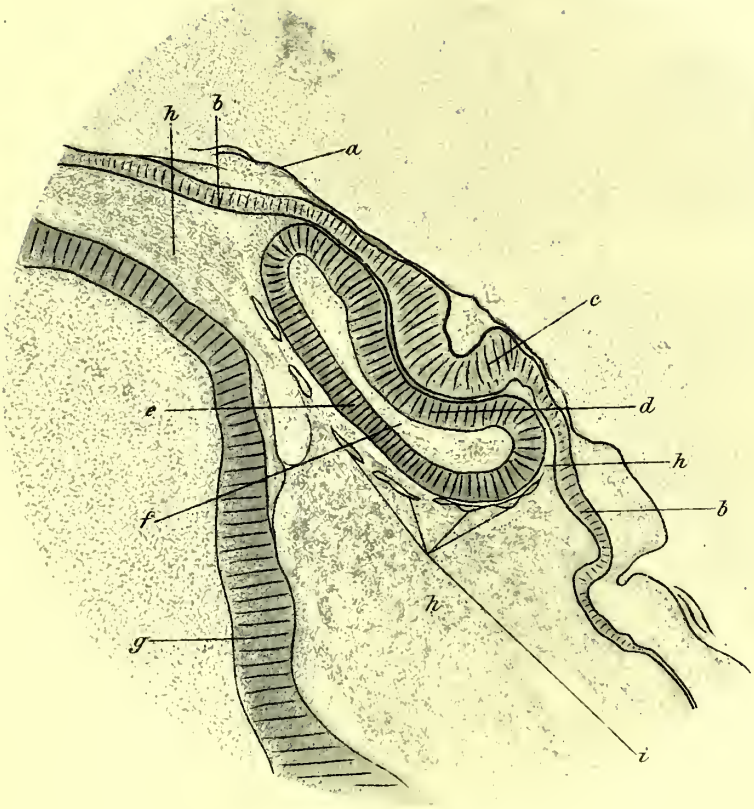

Hühnchen von ca. 50 Stunden.

a = Amnion.
b = Ektoderm.
c = stark verdickte Linsenplatte mit der tiefen Linsengrube (Linsensäckchen).
d = stark medianwärts dislozierte laterale Wand der prim. Augenblase.
e = mediane Wand der prim. Augenblase.
f = verengte prim. Augenblasenhöhle.
g = Wand des Vorderhirnbläschens.
h = Kopfmesoderm.
i = Blutgefässe des Mesoderms.

J. B. Obern[illegible], München, [illegible]

Verlag von J. F. [illegible], Wiesbaden

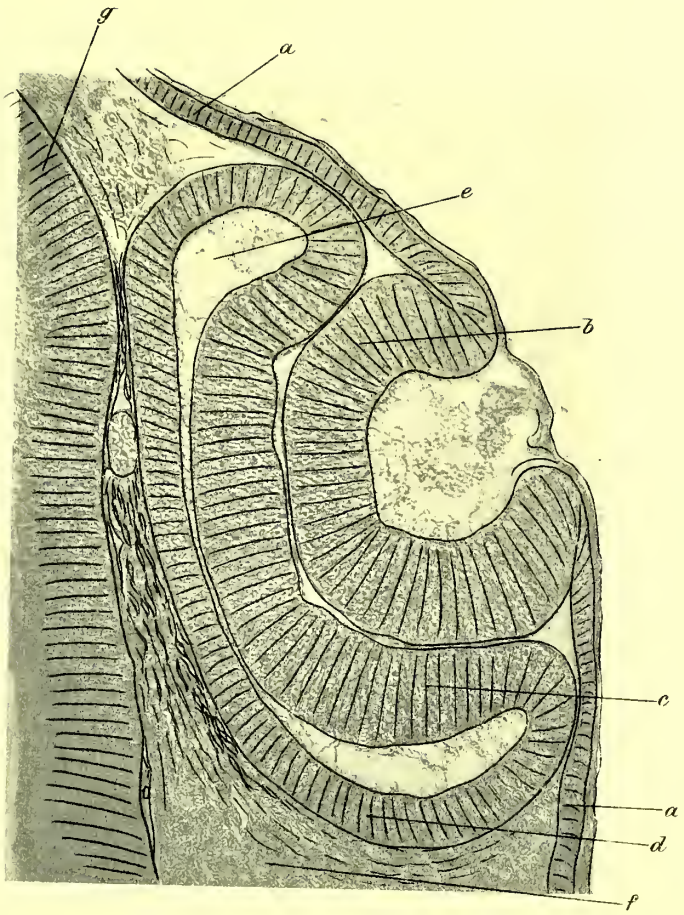

Hühnchen-Auge nach 54 Bebrütungsstunden.

a = Ektoderm.
b = Linsensäckchen.
c = Retina (distale Wand d. Augenbechers).
d = Proximale Wand des Augenbechers.
e = Rest d. prim. Augenblasenhöhle.
f = Mesoderm mit Gefässschlingen.
g = Gehirnwand.

J. B. Obernetter, München, reprod.

Verlag von J. F. Bergmann, Wiesbaden

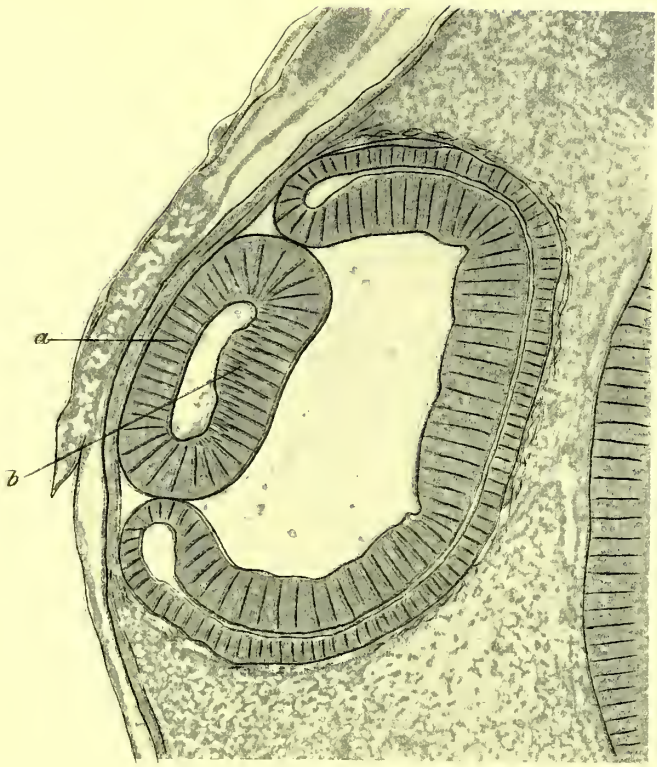

Hühnchen von 85 Stunden.

a = Linsenbläschen.
b = beginnende Verlängerung der Zellen der hinteren Linsenwand.

[illegible] München, reprod.

Verlag von J. F. Bergmann, Wiesbaden.

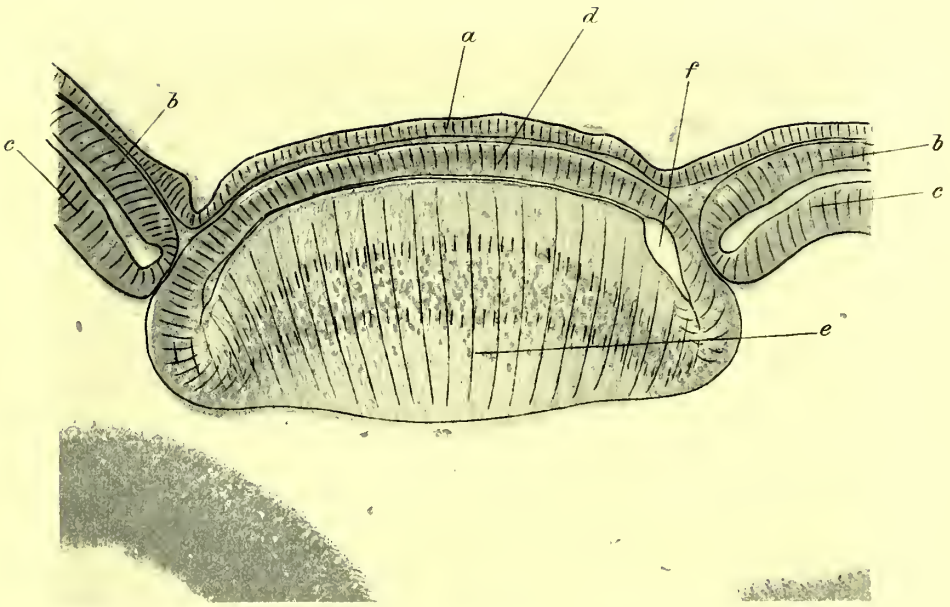

Hühnchen-Linse nach Bebrütung von 94 Stunden.

a = Ektoderm (vorderes Hornhautepithel).
b = distales Blatt des Augenbechers (Retina).
c = proximales Blatt des Augenbechers (Pigmentepithel).
d = vordere Wand des Linsenbläschens (Linsenkapselepithel).
e = hintere Linsenbläschenwand (Linsenfasern).
f = Rest der Höhle des Linsenbläschens.

Verlag von J. F. Bergmann, Wiesbaden

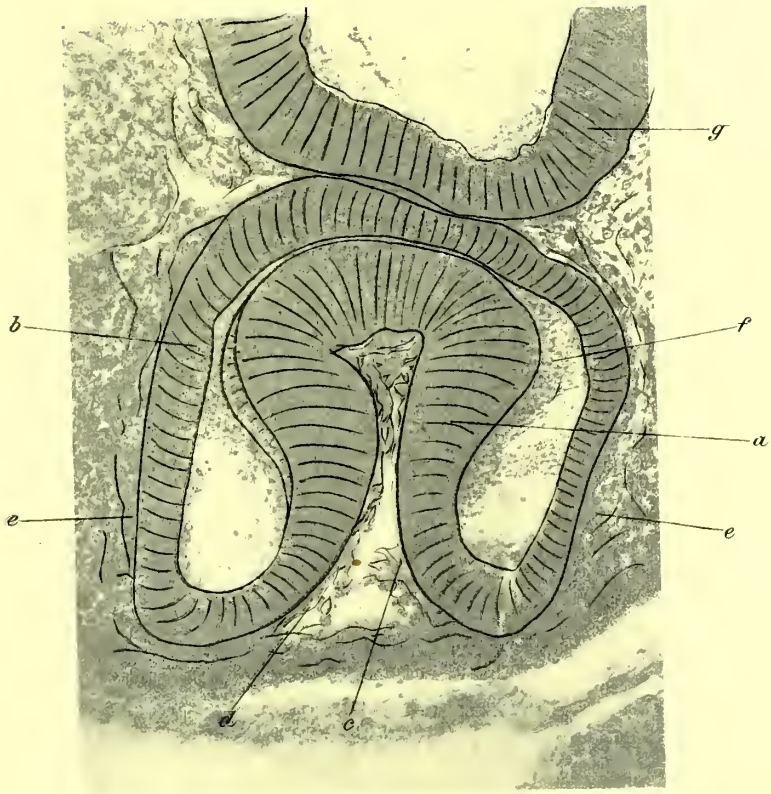

Hühnchen von 85 Stunden.
(Frontalschnitt durch den Augenbecher.)

a = eingestülpte untere Wand der prim. Augenblase (Retina).
b = Pigmentepithelschicht der Retina.
c = fötale Augenspalte.
d = Gefässschlingen des Mesoderms.
e = Mesoderm.
f = Rest der prim. Augenblasenhöhle.
g = Hirnwand.

Verlag von J. F. Bergmann, Wiesbaden.

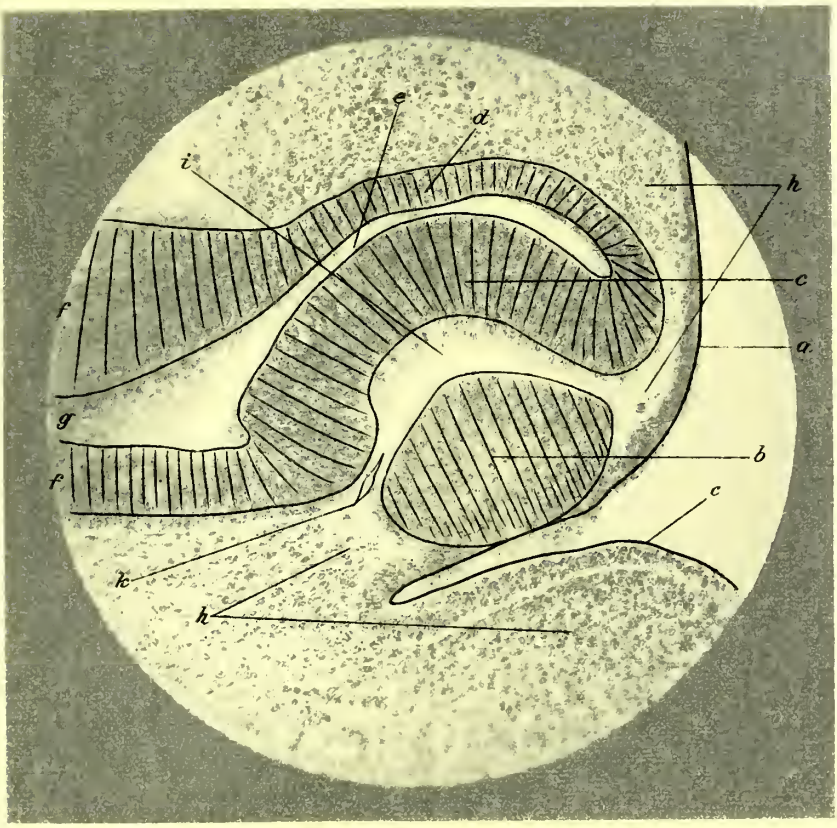

Eingestülpte untere laterale Wand der Augenblase des Rindes.

a = Ektoderm.
b = fast abgeschnürte Linse.
c = laterale Wand des Augenbechers (Retina).
d = mediane Wand des Augenbechers (Pigmentepithelschicht der Retina).
e = primäre Augenblasenhöhle.
f = Wand des Augenblasenstiels.
g = Lumen des Augenblasenstiels.
h = Kopfmesoderm.
i = sekundäre Augenblasenhöhle (Glaskörperraum).
k = fötale Augenspalte mit Gefässschlinge des Mesoderms.

J. G. Obernetter, München, reprod. Verlag von J. F. Bergmann, Wiesbaden.

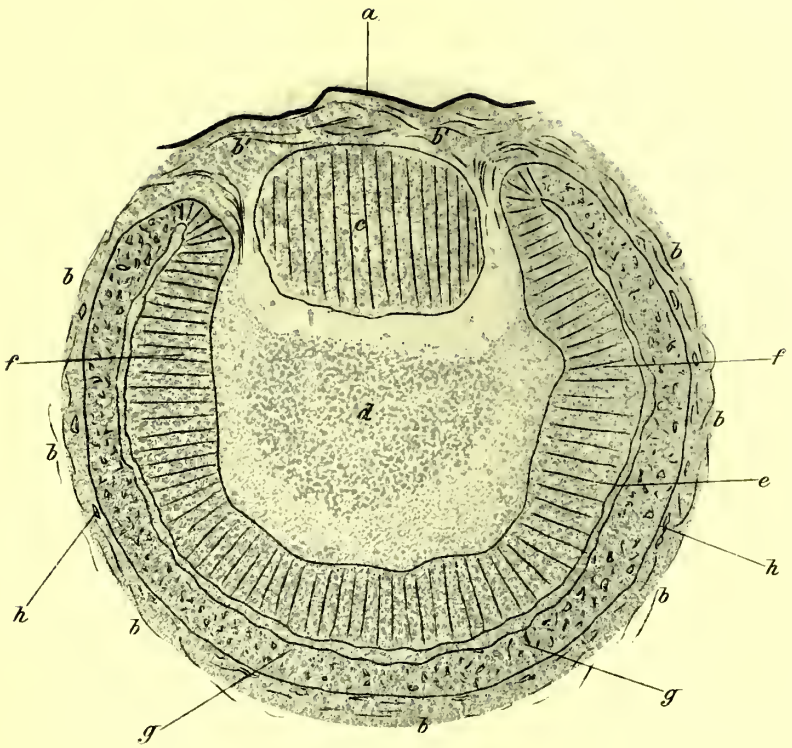

Augenbecher eines menschlichen Embryo von ca. 4 Wochen.
(Erste Pigmentbildung im distalen Blatte des Augenbechers.)

a = Ektoderm (Epithel der Cornea).
b = Mesoderm.
b' = Mesodermale Anlage d. Cornea propria.
c = abgeschnürte Linse.
d = sekundäre Augenblasenhöhle (Glaskörper).
e = primäre Augenblasenhöhle ist geschwunden.
f = laterales (distales) Blatt des Augenbechers (Retina).
g = mediales (proximales) Blatt des Augenbechers (Pigmentepithelschicht der Retina) zeigt in den vorderen Teilen in seiner ganzen Dicke kleinste Pigmentkörnchen.
h = Gefässe des Mesoderms.

B. Obernetter, München, reprod.

Verlag von J. F. Bergmann, Wiesbaden

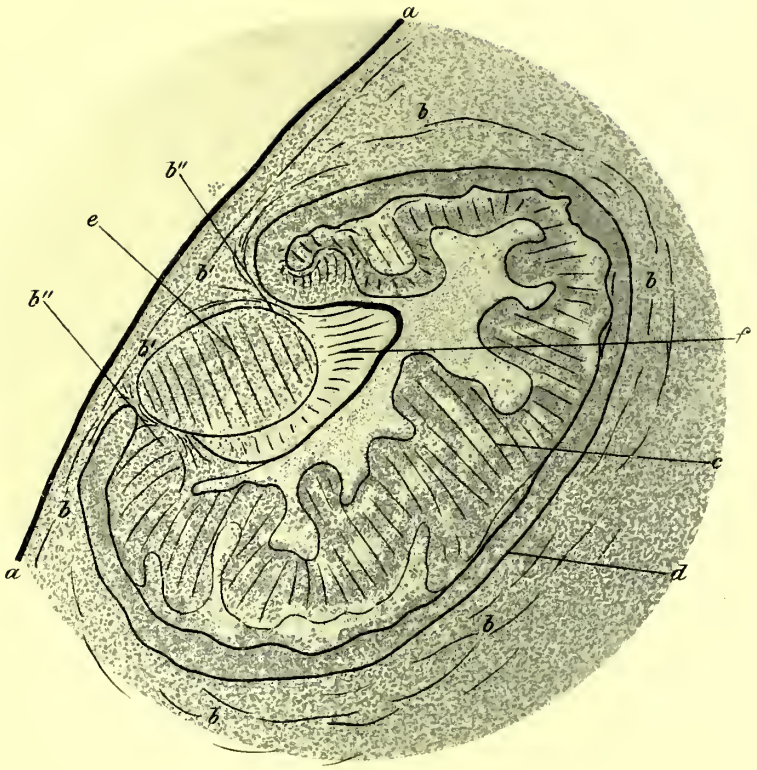

Augenbecher eines menschl. Embryo aus d. 5. bis 6. Woche. (Primitiver Glaskörper.)

a = Ektoderm (Epithel der Cornea).
b = Mesoderm.
b' = mesodermale Anlage der Cornea propria
b'' = mesodermale Anlage der Tunica vasculosa lentis.
c = Retina (abgelöst und gefaltet).
d = Pigmentepithelschicht der Retina.
e = Linse.
f = primitiver Glaskörper, ektodermalen Ursprungs von der Retina.

J. B. Obernetter, München, reprod.

Verlag von J. F. [illegible]

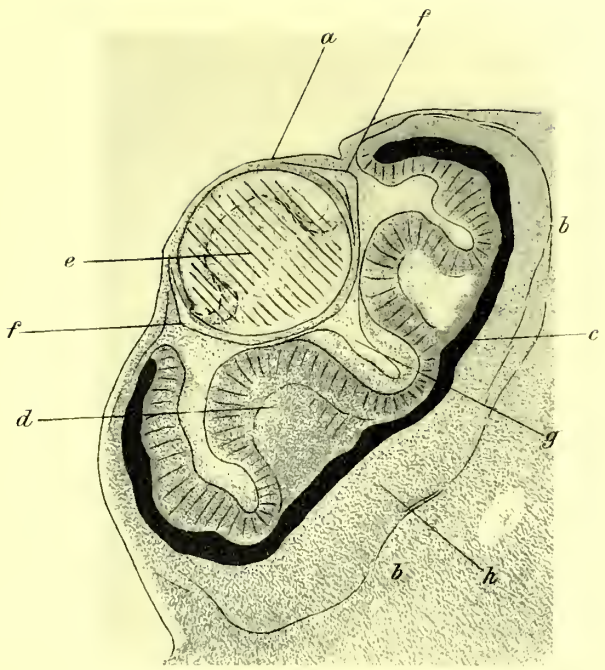

Augenbecher eines menschl. Embryos aus der 7. bis 8. Woche. Ausgebildete Linse, Tunica vasculosa lentis.

a = Ektoderm.
b = Mesoderm.
c = Pigmentepithel Retina.
d = Retina (abgelöst und gefaltet.)
e = Linse.
f = mesodermale Anlage d. Cornea propria und der Tunica vasculosa lentis.
g = fötaler Glaskörper.
h = beginnende Differenzierung d. Chorioidea u. Sklera.

Obernetter, München, reprod. Verlag von J. F. Bergmann, Wiesbaden

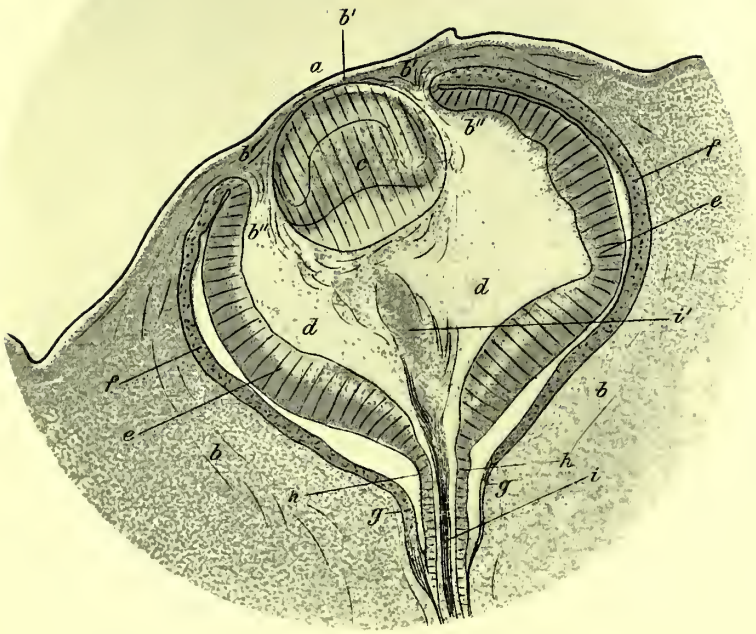

Augenbecher eines menschlichen Embryos aus der 9. bis 10. Woche.

a = Epithel der Cornea.
b = Mesoderm (Beginn der Differenzierung der Chorioidea u. Sklera).
b' = mesodermale Anlage der Cornea propria.
b'' = mesodermale Tunica vasculos lentis.
c = Linse mit dem Linsenepithel.
d = definitiver Glaskörper ektodermalen Ursprungs von der Retina mit Beteiligung mesodermaler Gefässe.
e = Retina.
f = Pigmentepithelschicht der Retina, Pigmentkörnchen liegen ziemlich gleichmässig in d. ganzen Dicke der Schicht und greifen bei
g = auf den Augenblasenstiel über.
h = Nervus opticus, erstes Auftreten der Nervenfasern in zentripetaler Richtung von den Retinalganglien aus
i = Arteria centralis Retinae, als deren Fortsetzung
i' = Arteria hyaloidea.

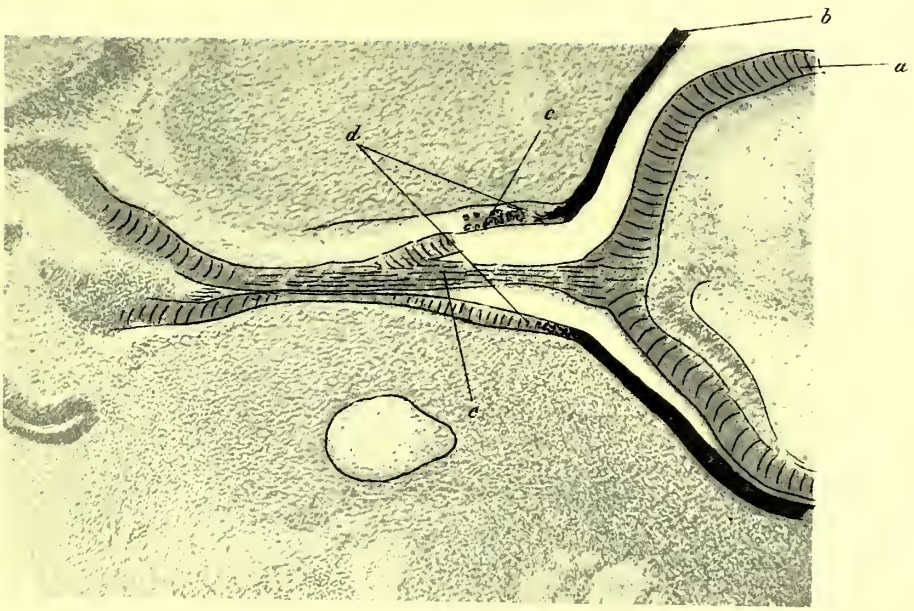

Nervus opticus eines menschl. Embryos aus der 9. bis 10. Woche.

a = Retina.
b = Pigmentepithel s. Retina.
c = Augenblasenstiel.
d = Übergreifen des Pigments auf den Augenblasenstiel.
e = N. opticus.

J. B. Obernetter, München, reprod.

Verlag von J. F.

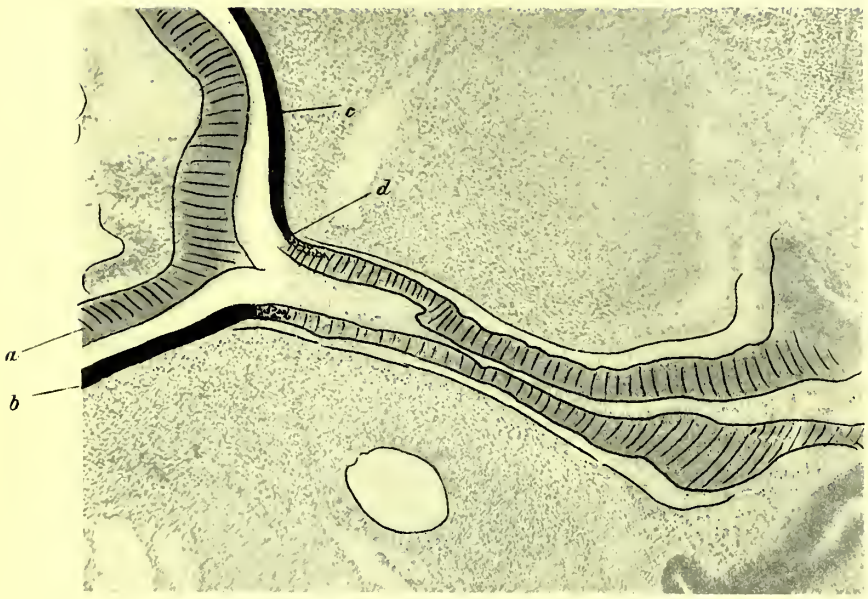

Augenblasenstiel eines menschlichen Embryos aus der 9. bis 10. Woche.

a = Retina.
b = Pigmentepithel s. Retina.
c = Augenblasenstiel.
d = Übergreifen des Pigments auf den Augenblasenstiel.
e = N. opticus.

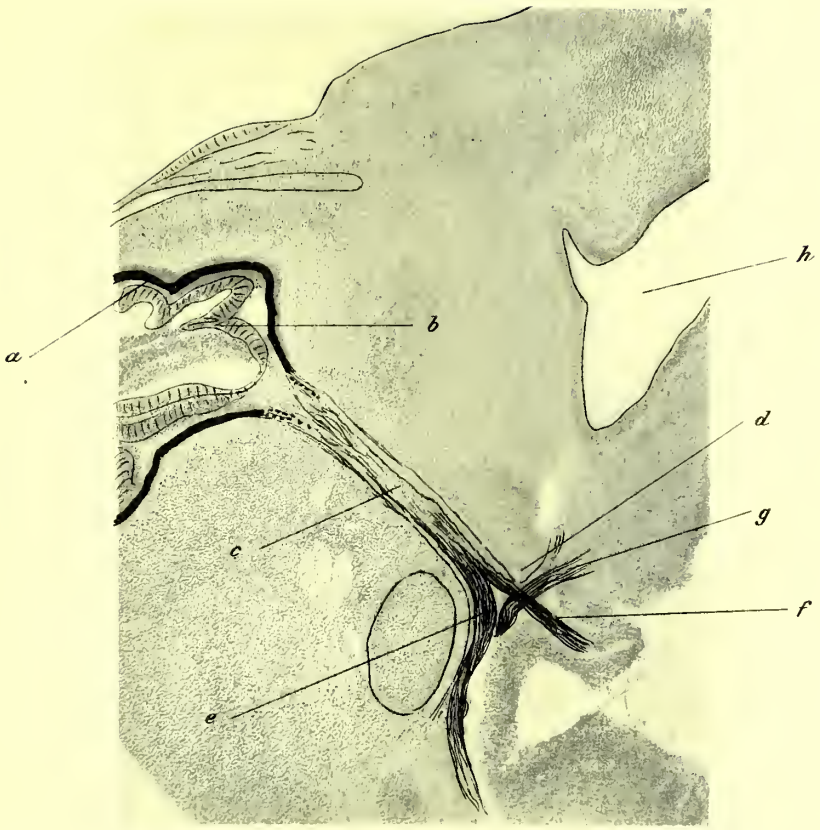

Partielle Kreuzung der Optikusanlage bei einem menschlichen Embryo aus der 7. bis 8. Woche.

a = Pigmentepithel d. Retina (linker Bulbus). Übergreifen des Pigments auf den Augenblasenstiel.
b = Retina (abgelöst und gefaltet).
c = Anlage des linken N. opticus.
d = Chiasma nervor. opticor.
e = Das ungekreuzte Bündel des linken Optikus.
f = Das gekreuzte Bündel des linken Optikus.
g = Das gekreuzte Bündel des rechten Optikus.
h = Nasenhöhle.

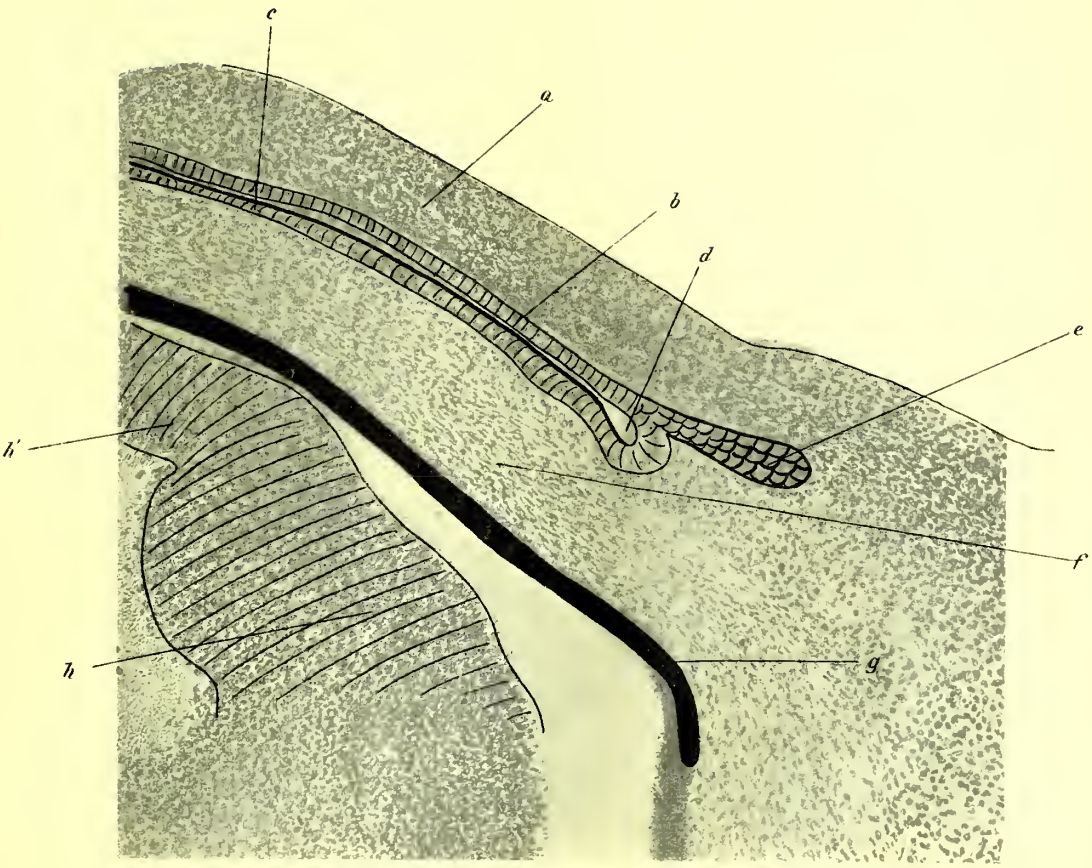

Erste Anlage der Tränendrüse bei einem menschlichen Embryo aus der 11. bis 12. Woche

a = temporaler Teil des rechten oberen Augenlides.
b = Conjunctiva palpebrae.
c = Conjunctiva bulbi.
d = temporaler Winkel des Konjunktivalsacks.
e = erste Anlage der Tränendrüse.
f = Sklera.
g = Pigmentepithelschicht.
h = Retina (abgelöst).
h' = verdünnte Pars ciliaris Retinae.

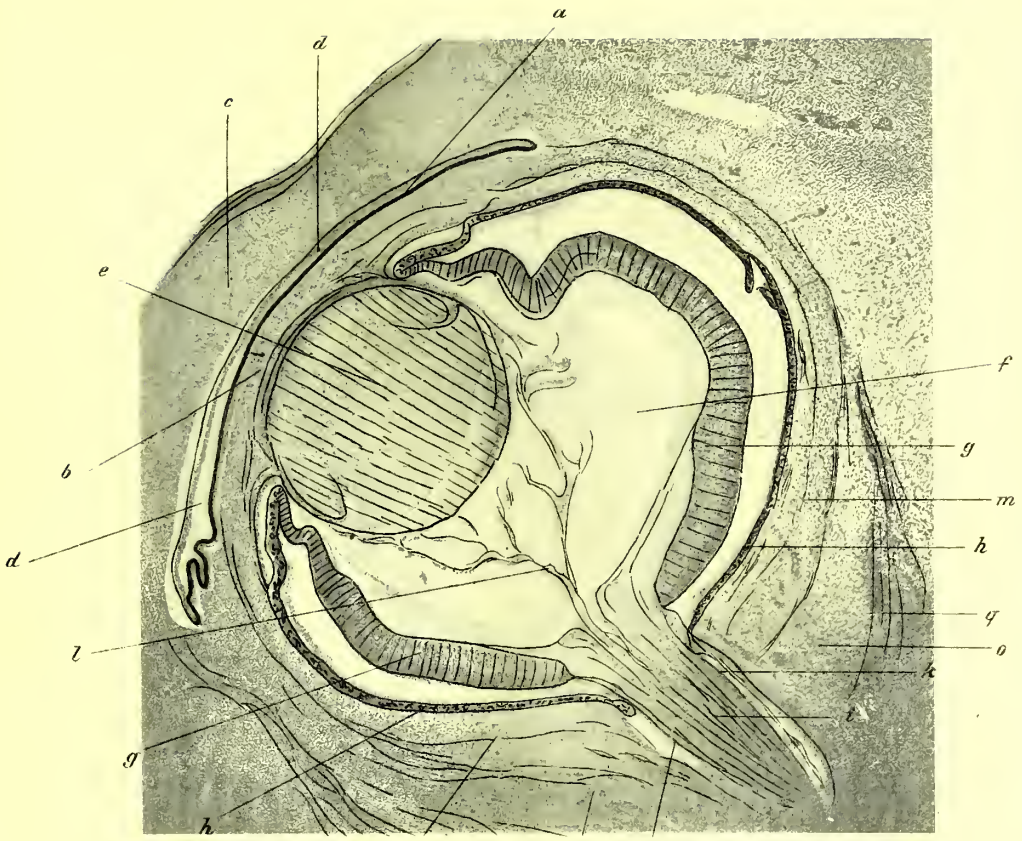

Embryonales menschliches Auge
aus der 13. bis 14. Woche. (Horizontalschnitt.)

a = Cornealepithel.
b = Cornea propria.
c = Augenlied (oberes).
d = Konjunktivalsack.
e = Linse.
f = Glaskörper.
g = Retina (abgelöst).
h = Pigmentepithel der Retina.
i = Nervus opticus.
k = Optikusscheide.
l = Arteria hyaloidea.
m = Chorioidea.
n = Sklera.
o = embryonales Zellgewebe der Orbita, enthält noch keine Fettzellen.
p = Musculus rectus externus.
q = Musculus rectus internus

J. F. Bergmann, München. Verlag von J. F. Bergmann, Wiesbaden.

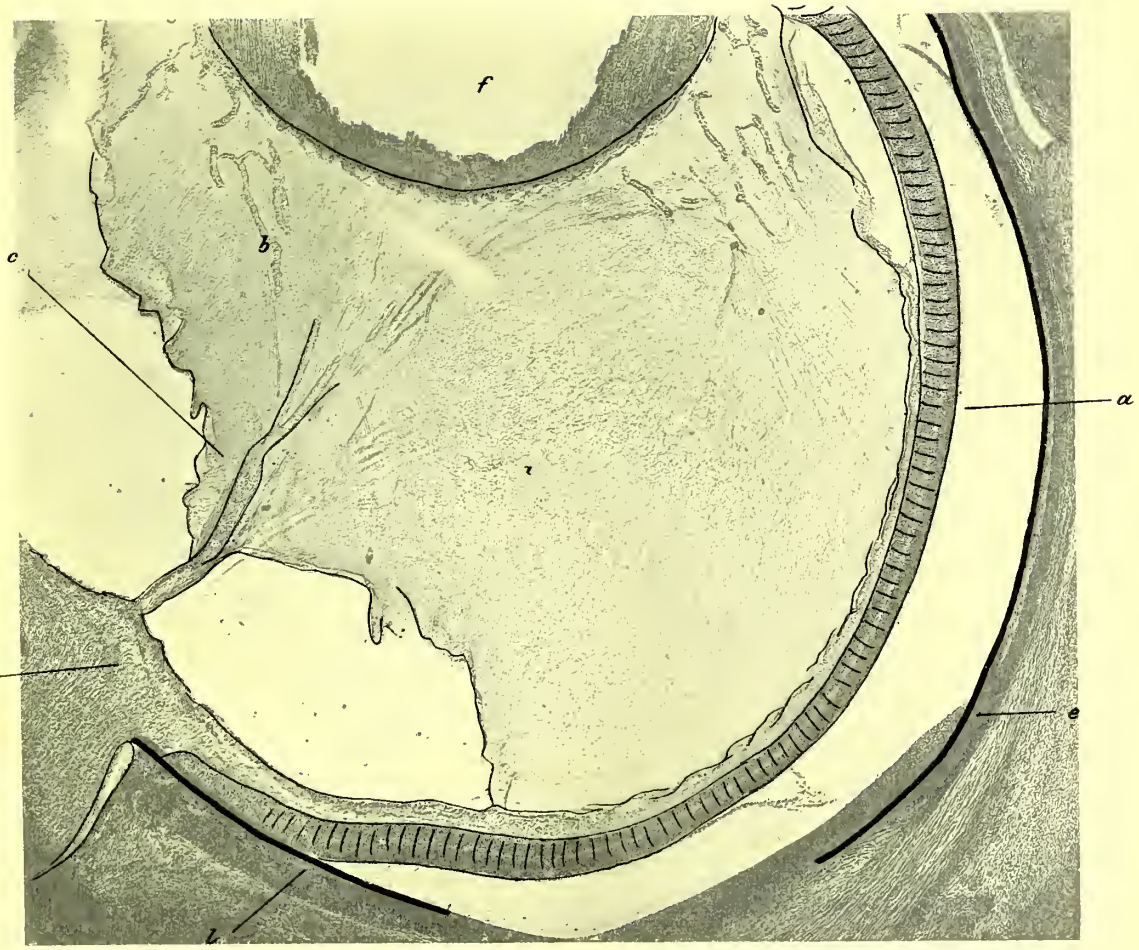

Horizontalschnitt durch das Auge eines dreimonatlichen menschlichen Embryos.

a = Retina (abgelöst — Differenzierung der Schichten im vordersten Teil noch am schwächsten).
b = fibrillär gebauter Glaskörper. (Hinten abgelöst.)
c = Arteria hyaloidea.
d = Papilla nervi optici.
e = Pigmentepithel d. Retina.
f = Linse.

J. B. Obernetter, München, reprod.

Verlag von J. F. Bergmann, Wiesbaden

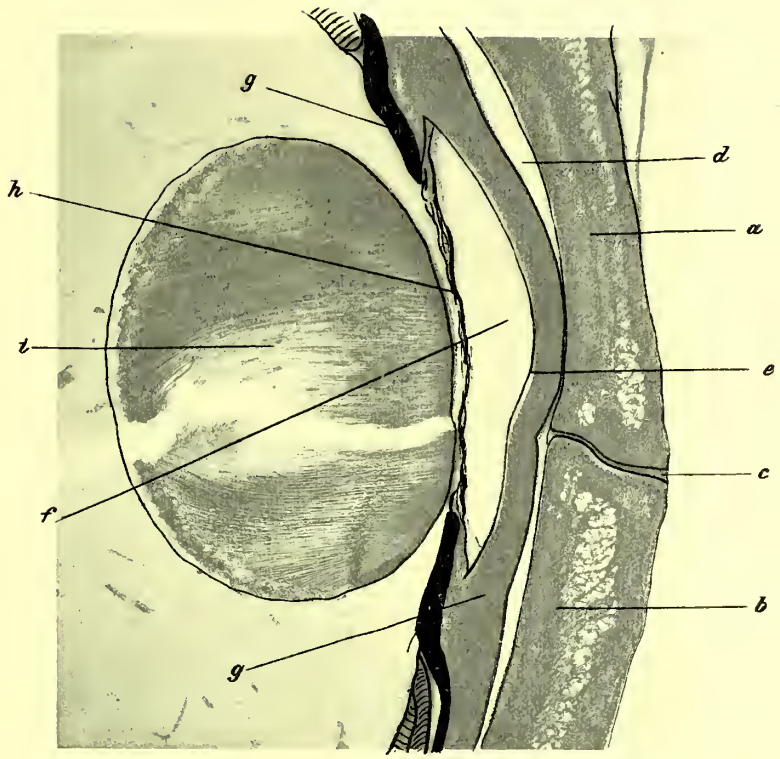

Vorderer Abschnitt eines embryonalen Auges des Menschen aus der 13. bis 14. Woche. (Sagittalschnitt.)

a = oberes Augenlid.
b = unteres Augenlid.
c = verklebte Lidspalte.
d = Konjunktivalsack.
e = Cornea.
f = vordere Augenkammer.
g = Corpus ciliare u. Irisanlage.
h = Membrana pupillaris.
i = Linse.

Verlag von J. F. [illegible]

Tränendrüse eines menschlichen Embryos aus der 14. bis 15. Woche.

a = rechte Schläfenhaut.
b = Retina (abgelöst).
c = Pigmentepithel d. Retina.
d = temporaler Winkel des Konjunktivalsacks.
e = Chorioidea u. Sklera.
f = Tränendrüse mit dem
f' = Hauptausführungsgang.

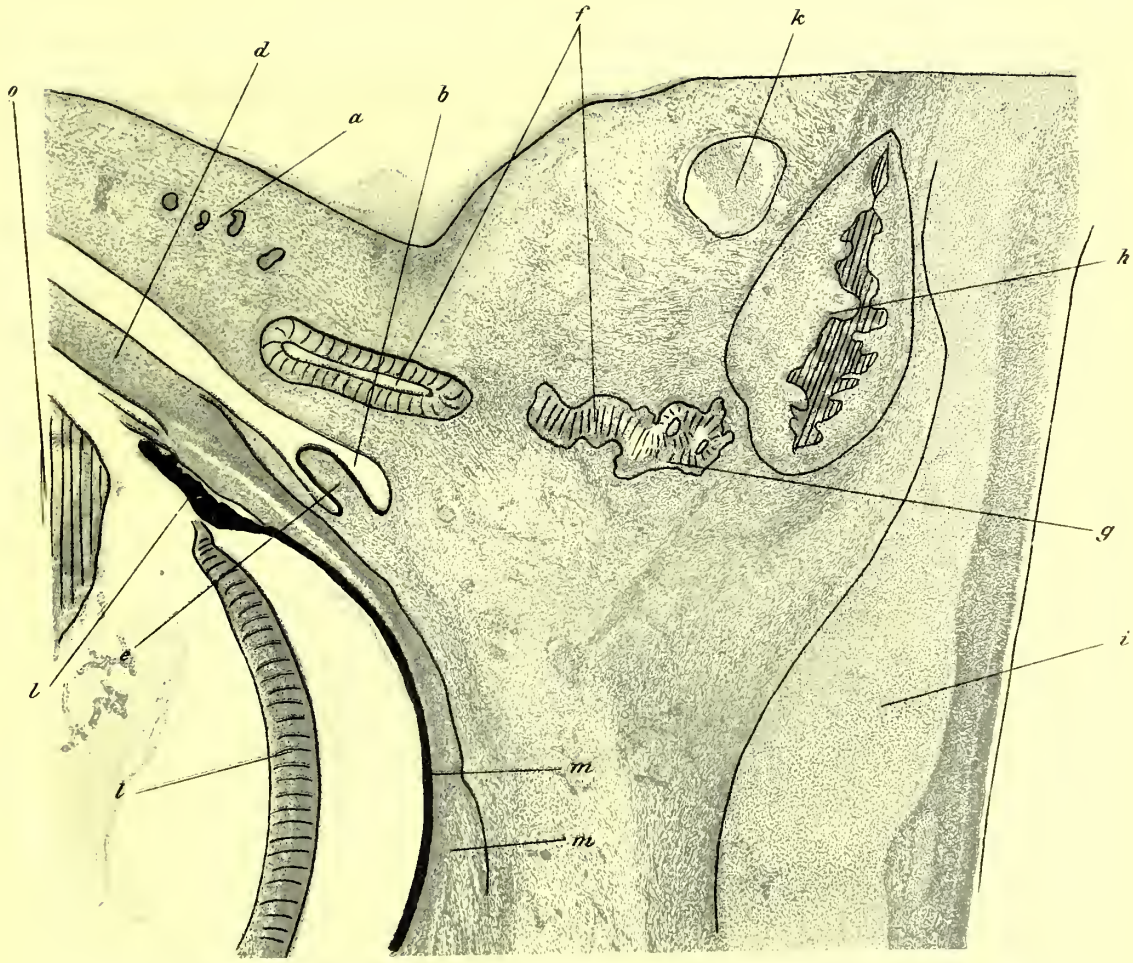

Nasaler vorderer Teil eines embryonalen menschl. Auges aus der 14. bis 15. Woche.

a = nasaler Teil des linken unteren Augenlides.
b = nasaler Winkel des Konjunktivalsacks.
c = Valvula semilunaris.
d = Cornea.
e = Corpus ciliare.
f = Tränenkanälchen.
g = Tränensack.
h = Nasenbein.
i = Siebbeinknorpel.
k = Arteria angularis.
l = Retina (abgelöst).
m = Pigmentepithel der Retina.
n = Chorioidea u. Sklera.
o = Linse.

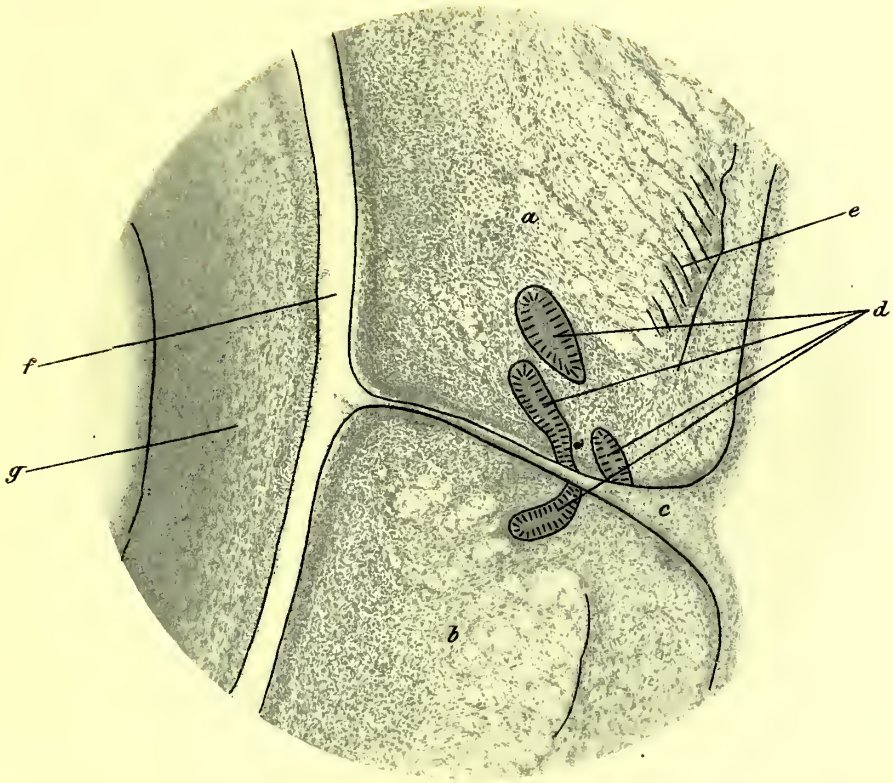

Verkebte Augenlider eines menschlichen Embryos aus der 14. bis 15. Woche.

a = oberes Augenlid.
b = unteres Augenlid.
c = das die Lidränder verklebende Epithel.
d = Glandulae Meibomii.
e = Tarsus.
f = Konjunktivalsack.
g = Cornea.

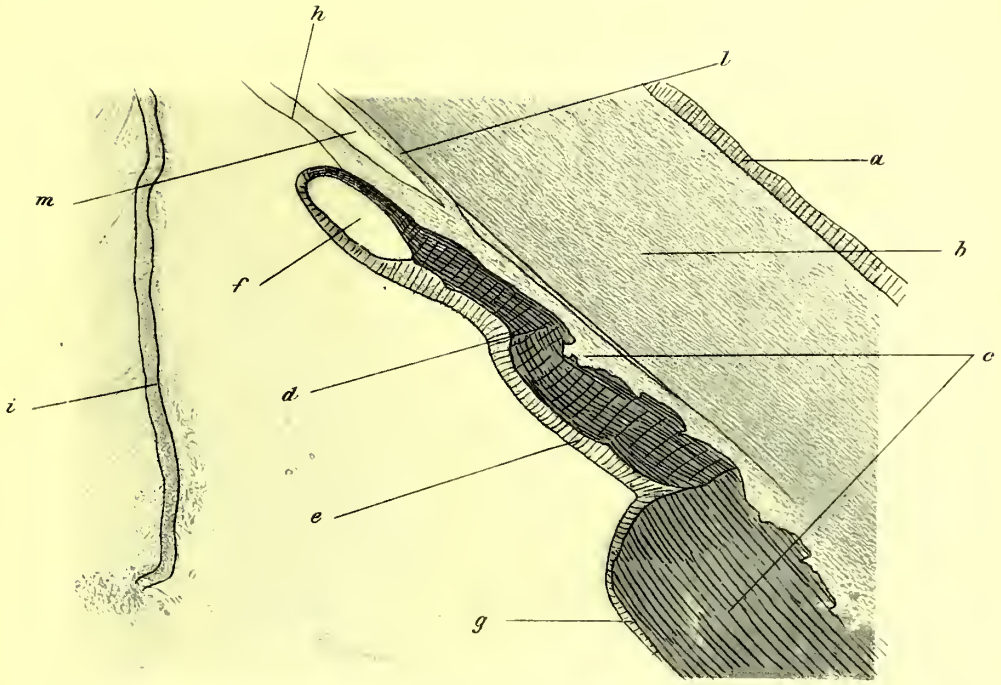

Temporaler vorderer Abschnitt eines embryonalen Auges des Menschen aus der 16. bis 17. Woche. (Horizontalschnitt).

a = Epithel der Konjunctiva.
b = Sklera.
c = Ciliarkörper und Ciliarfortsatz.
d = Iris.
e = Pars iridica retinae.
f = Recessus iridis circularis.
g = Pars ciliaris retinae.
h = Membrana pupillaris.
i = Linsenkapselepithel.
k = Cornea.
l = Membrana Descemetii.
m = vordere Augenkammer.

A. E. Obernetter, München.

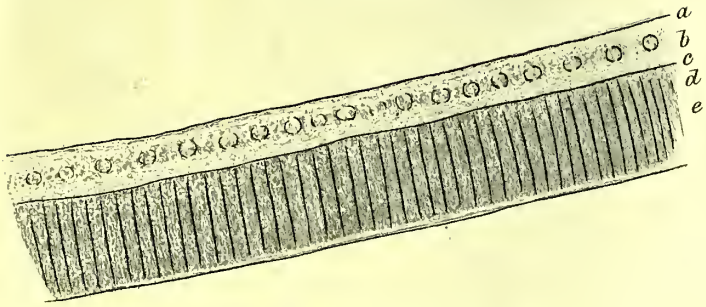

Retina eines viermonatlichen menschlichen Fötus.

a = Nervenfaserschicht.
b = Ganglienzellenschicht.
c = innere plexiforme Schicht = innere granulierte Schicht.
d = innere Körnerschicht (eben im Beginn sich zu differenzieren.)
e = noch nicht differenzierte äussere Schichten.

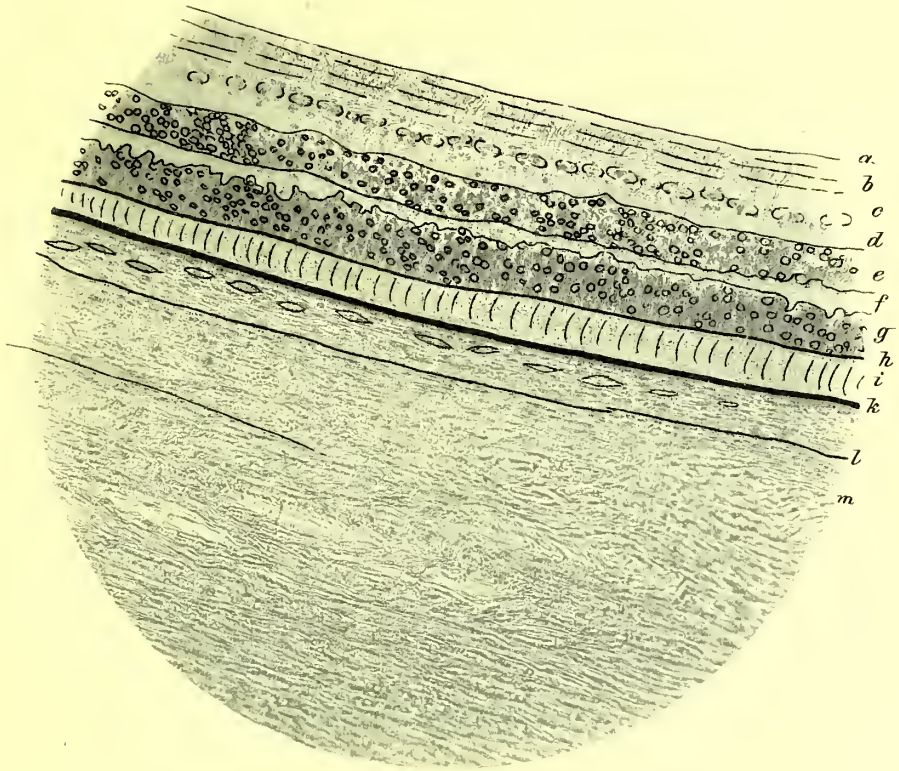

Retina eines 5 1/2 monatlichen menschlichen Fötus.

a = Membrana limitans interna
b = Nervenfaserschicht
c = Ganglienschicht
d = innere plexiforme oder granulierte
e = innere Körnerschicht { horizontale Zellen, bipolare Zellen, amakrine Zellen }
} = inneres Blatt des Augenbechers.
f = äussere plexiforme Schicht = granulierte Schicht
g = äussere Körnerschicht = Körner der Sehzellen
h = Membrana limitans externa
i = Stäbchen und Zapfenschicht = Sehzellenschicht
k = Pigmentepithel d. Retina = äusseres Blatt des Augenbechers.
l = Chorioidea.
m = Sklera.

J. B. Obernetter, Munchen, reprod.

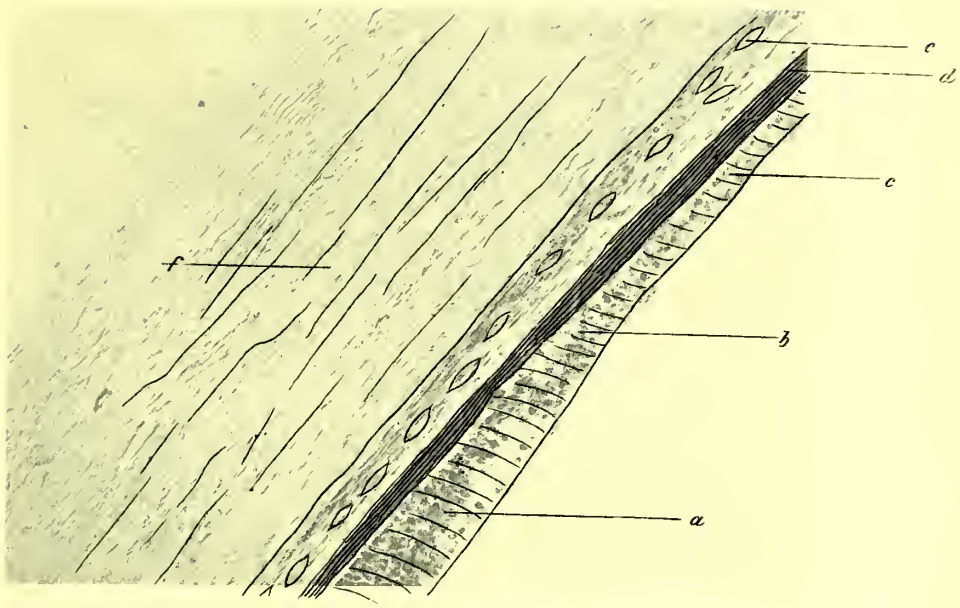

Übergang der Pars optica in die Pars coeca retinae im Auge eines 8 1/2 monatlichen menschlichen Fötus.

a = Retina.
b = Gegend der Ora serrata.
c = Pars ciliaris retinae.
d = Pigmentepithel.
e = Chorioidea.
f = Sklera.

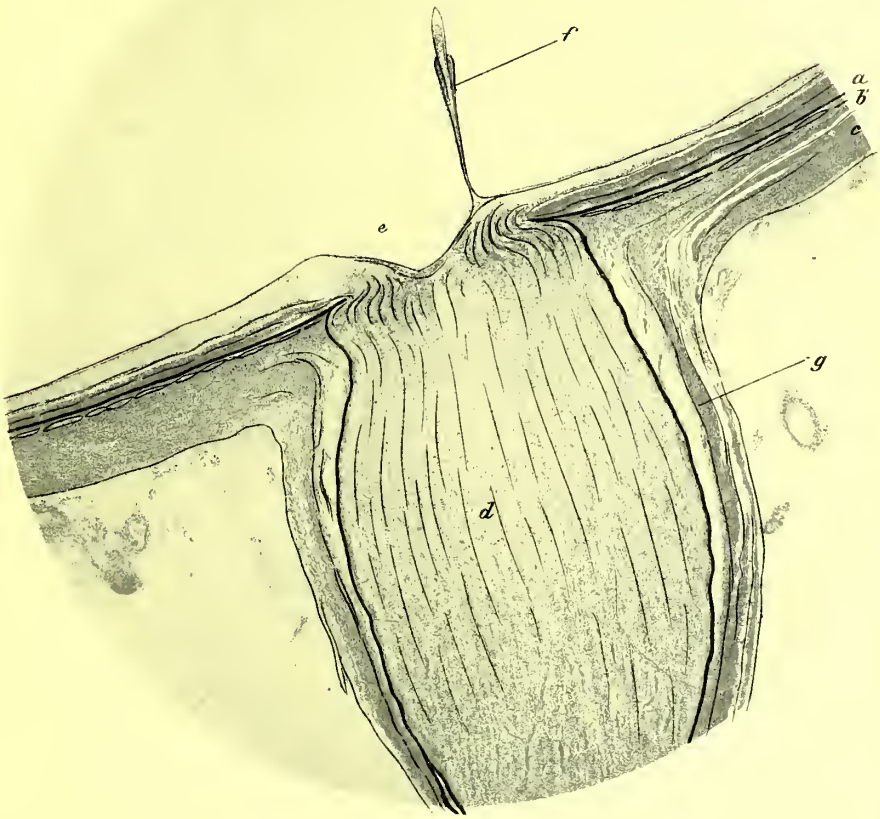

Physiologische Exkavation der Sehnervenpapille eines 5monatlichen menschl. Fötus.

a = Retina.
b = Chorioidea.
c = Sklera.
d = Nerv. opticus.
e = physiologische Exkavation.
f = Arteria hyaloidea.
g = Optikusscheiden.

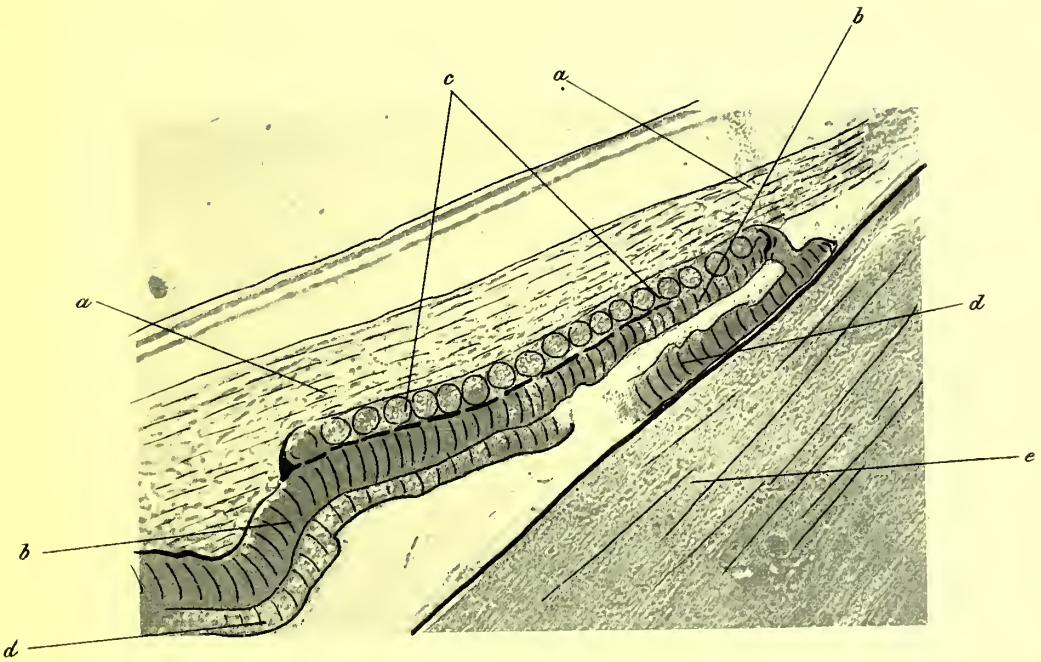

Musc. Sphincter iridis im Auge eines menschlichen ca. 5 monatlichen Fötus.

aa = Stroma iridis.
bb = distale Epithellage der hinteren Irisfläche.
c = Musculus Sphincter iridis in seiner epithelialen Anlage.
dd = proximale Epithellage der hinteren Irisfläche.
e = Linse.

Anstalt reprod.